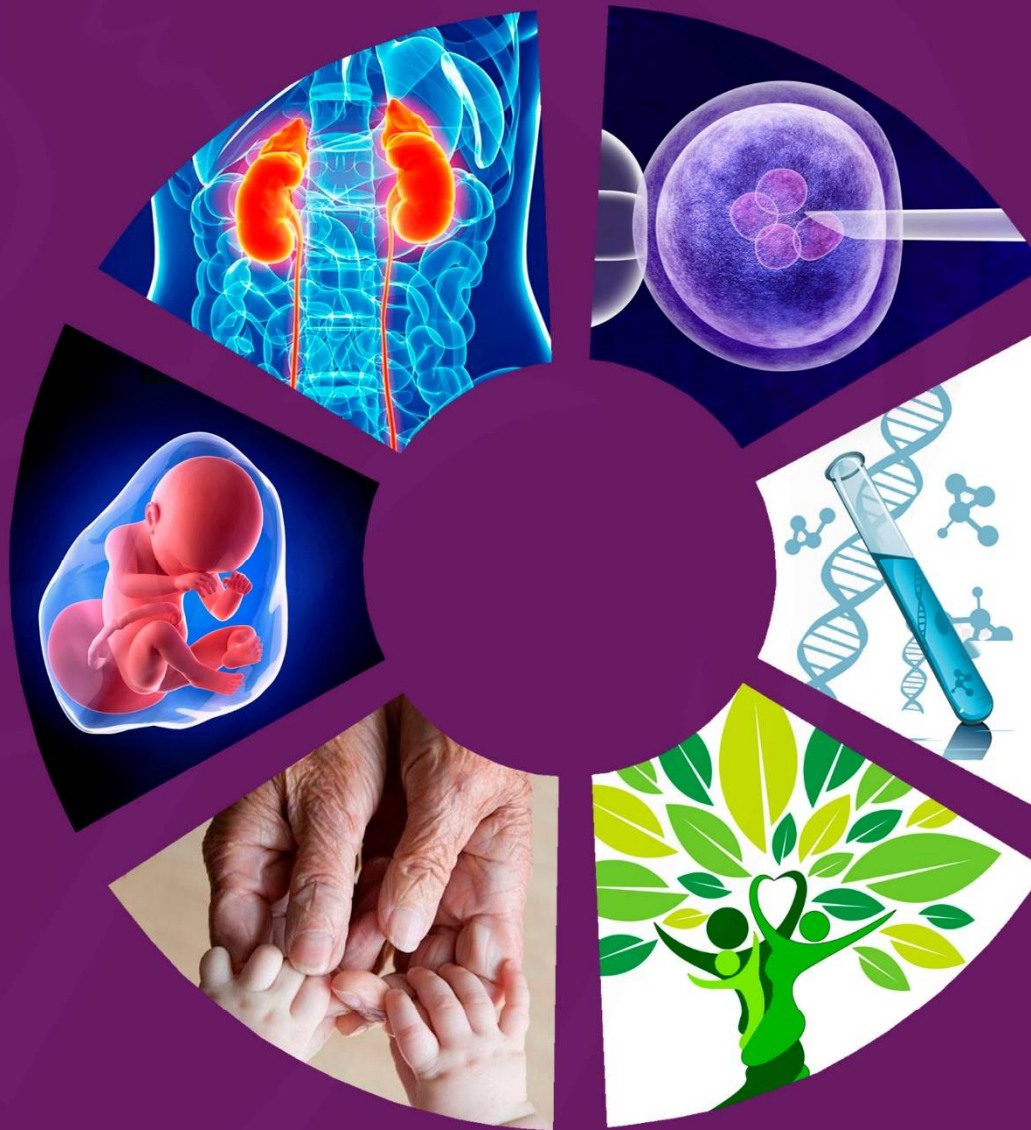

Impact Factor: 6.145

ISSN: 2181-0990  
DOI: 10.26739/2181-0990  
www.tadqiqot.uz

# JRHUNR

## JOURNAL OF REPRODUCTIVE HEALTH AND URO-NEPHROLOGY RESEARCH



TADQIQOT.UZ

VOLUME 6,  
ISSUE 3  
**2025**

МИНИСТЕРСТВО ЗДРАВООХРАНЕНИЯ  
РЕСПУБЛИКИ УЗБЕКИСТАН

Журнал репродуктивного здоровья и уро-  
нефрологических исследований

# JOURNAL OF REPRODUCTIVE HEALTH AND URO-NEPHROLOGY RESEARCH

Главный редактор: Б.Б. НЕГМАДЖАНОВ

Учредитель:

Самаркандский государственный  
медицинский университет

Tadqiqot.uz

Ежеквартальный  
научно-практический  
журнал

ISSN: 2181-0990

DOI: 10.26739/2181-0990

Журнал включен в перечень научных изданий, рекомендованных к публикации основных научных результатов диссертаций по медицинским наукам с 25 июня 2025 года Высшей аттестационной комиссией Республики Узбекистан (письмо № 371/6 от 2025 года).

№ 3  
2025

Главный редактор:  
Chief Editor:

**Негмаджанов Баходур Болтаевич**  
доктор медицинских наук, профессор,  
заведующий кафедрой Акушерства и гинекологии №2  
Самаркандского Государственного медицинского университета

Doctor of Medical Sciences, Professor,  
Head of the Obstetrics and Gynecology Department  
No. 2 of the Samarkand State Medical University

Заместитель главного редактора:  
Deputy Chief Editor:

**Каттаходжаева Махмуда Хамдамовна**  
доктор медицинских наук, профессор  
Заведующая кафедрой Акушерства и гинекологии Ташкентского  
Государственного стоматологического университета

Doctor of Medical Sciences, Professor  
Head of Departments of Obstetrics and Gynecology  
Tashkent State Dental University

## ЧЛЕНЫ РЕДАКЦИОННОЙ КОЛЛЕГИИ

## MEMBERS OF THE EDITORIAL BOARD:

### **Зуфарова Шахноза Алимджановна**

Республиканский центр репродуктивного здоровья  
населения, директор, д.м.н., профессор -  
Republican Center for Reproductive Health of Population,  
Director, Doctor of Medical science, Professor

### **Агабабян Лариса Рубеновна**

к.м.н., профессор Самаркандского  
государственного медицинского университета  
Candidate of Medical Sciences, Professor,  
Samarkand State Medical University

### **Зокирова Нодира Исламовна**

д.м.н., профессор, Самаркандского государственного  
медицинского университета  
Doctor of Medical Sciences, Professor, Samarkand  
State Medical University

### **Кадыров Зиёратшо Абдуллоевич**

д.м.н., профессор Эндоскопической урологии факультета  
непрерывного медицинского образования медицинского  
института РУДН, (Россия)  
Doctor of Medical Sciences, Professor, of Endoscopic  
Urology, Faculty of Continuing Medical Education, Medical  
Institute of the Russian Peoples Friendship University, (Russia).

### **Пахомова Жанна Евгеньевна**

д.м.н., профессор Ташкентской медицинской  
академии, председатель ассоциации  
акушеров-гинекологов Республики Узбекистан  
Doctor of Medical Sciences, Professor of the Tashkent  
Medical Academy, Chairman of the Association  
of Obstetricians and Gynecologists of the Republic of Uzbekistan

### **Юлдашев Ботир Ахматович**

д.м.н., доцент Самаркандского  
государственного медицинского университета  
Doctor of Medical Sciences, associate professor  
Samarkand State Medical University

### **Ответственный секретарь:**

#### **Махмудова Севара Эркиновна**

PhD по медицинским наукам, Самаркандского  
государственного медицинского университета  
PhD in Medical Sciences, Samarkand State Medical University

### **Караченцова Ирина Васильевна**

кандидат медицинских наук, доцент Федеральное государственное  
бюджетное образовательное учреждение высшего образования  
"Российский национальный исследовательский  
медицинский университет имени Н.И. Пирогова"  
Candidate of Medical Sciences, Associate Professor Russian National  
Research Medical University "N.I. Pirogov"

### **Аллазов Салах Алазович**

д.м.н., профессор Самаркандского государственного  
медицинского университета  
Doctor of Medical Sciences, Professor,  
Samarkand State Medical University

### **Ахмеджанова Наргиза Исмаиловна**

д.м.н., Самаркандского государственного  
медицинского университета  
Doctor of Medical Sciences, Samarkand  
State Medical University

### **Негматуллаева Мастура Нуруллаевна**

д.м.н., профессор Бухарского медицинского института  
Doctor of Medical Sciences, Professor,  
Bukhara Medical Institute

### **Локшин Вячеслав Нотанович**

д.м.н., профессор, член-корр. НАН РК,  
президент Казахстанской ассоциации  
репродуктивной медицины (Казахстан)  
Doctor of Medical Sciences, Professor,  
Corresponding Member of the National Academy  
of Sciences of the Republic of Kazakhstan,  
President of the Kazakhstan Association  
of Reproductive Medicine (Kazakhstan).

### **Аскеров Арсен Аскерович**

д.м.н., профессор Кыргызско-Российского  
Славянского университета, президент Кыргызской  
ассоциации акушер-гинекологов и неонатологов  
Doctor of Medical Sciences, Professor, Kyrgyz - Russian  
Slavic University, President of the Kyrgyz Association  
of Obstetricians and Neonatologists

### **Зокиров Фарход Истамович**

PhD по медицинским наукам, Самаркандского  
государственного медицинского университета  
PhD in Medical Sciences,  
Samarkand State Medical University

Page Maker | Верстка: Хуршид Мирзахмедов

Контакт редакций журналов. [www.tadqiqot.uz](http://www.tadqiqot.uz)  
ООО Tadqiqot город Ташкент,  
улица Амира Темура пр.1, дом-2.  
Web: <http://www.tadqiqot.uz/>; Email: [info@tadqiqot.uz](mailto:info@tadqiqot.uz)  
Телефон: +998 (94) 404-0000

Editorial staff of the journals of [www.tadqiqot.uz](http://www.tadqiqot.uz)  
Tadqiqot LLC the city of Tashkent,  
Amir Temur Street pr.1, House 2.  
Web: <http://www.tadqiqot.uz/>; Email: [info@tadqiqot.uz](mailto:info@tadqiqot.uz)  
Phone: (+998-94) 404-0000

# СОДЕРЖАНИЕ | CONTENT

## ОБЗОРНЫЕ СТАТЬИ

- 1. Аскарова Зебо Зафаржоновна, Абдурасулов Шохрух Улугбек ўгли**  
ГЕНЕТИЧЕСКИЕ АСПЕКТЫ ПРОГНОЗИРОВАНИЯ ОСТЕОПОРОЗА У ЖЕНЩИН В ПЕРЕМЕНОПАУЗЕ/GENETIC ASPECTS OF OSTEOPOROSIS PREDICTION IN PEREMENOPAUSAL WOMEN/PEREMENOPAUSAL YOSHDAGI AYOLLARDA OSTEOPOROZNI BASHORAT QILISHNING GENETIK JIHATLARI.....6
- 2. Махмудова Севара Эркиновна**  
ДИАГНОСТИКА АНОМАЛИЙ РАЗВИТИЯ МАТКИ И ВЛАГАЛИЩА: СОВРЕМЕННЫЕ ТЕНДЕНЦИИ/DIAGNOSIS OF UTERINE AND VAGINAL DEVELOPMENT ANOMALIES: CURRENT TRENDS/BACHADON VA QIN RIVOJLANISHINING ANOMALIYALARINI DIAGNOSTIKASI: ZAMONAVIY TENDENTSIYALAR.....10
- 3. Негмаджанов Баходур Болтаевич, Азимова Шахноза Тальатовна**  
СОВРЕМЕННОЕ КЛИНИЧЕСКОЕ ВЕДЕНИЕ ХРОНИЧЕСКОЙ ТАЗОВОЙ БОЛИ У ПАЦИЕНТОК С ВРОЖДЕННОЙ АПЛАЗИЕЙ МАТКИ И ВЛАГАЛИЩА/CONTEMPORARY CLINICAL MANAGEMENT OF CHRONIC PELVIC PAIN IN PATIENTS WITH CONGENITAL APLASIA OF THE UTERUS AND VAGINA/BACHADON VA QINNING KONJENITAL APLAZIYASI BILAN OG'RIGAN BEMORLARDA TOS A'ZOLARINING SURUNKALI OG'RIG'INI ZAMONAVIY KLINIK BOSHQARUVI.....14
- 4. Облакулова Рухсара, Насирова Зебинисо Азизовна**  
АНЕМИЯ И ОЖИРЕНИЕ ПРИ БЕРЕМЕННОСТИ: ПАТОГЕНЕТИЧЕСКИЕ МЕХАНИЗМЫ И ВЛИЯНИЕ НА РЕПРОДУКТИВНОЕ ЗДОРОВЬЕ/HOMILADORLIK DAVRIDA KAMQONLIK VA SEMIZLIK: PATOGENETIK MEKANIZMLAR VA REPRODUKTIV SALOMATLIKKA TA'SIRI/ANEMIA AND OBESITY DURING PREGNANCY: PATHOGENETIC MECHANISMS AND IMPACT ON REPRODUCTIVE HEALTH.....18
- 5. Сафаров Алиаскар Турсунович, Сафарова Лола Алиаскаровна**  
НЕКОТОРЫЕ ОСОБЕННОСТИ ПРИМЕНЕНИЯ АНТИКОАГУЛЯНТОВ В АКУШЕРСКОЙ ПРАКТИКЕ/AKUSHERLIK AMALIYOTIDA BA'ZI ANTIKOAGULYANTLARNI ISHLATISHGA OID XUSUSIYATLARI/SOME FEATURES OF THE USE OF ANTICOAGULANTS IN OBSTETRIC PRACTICE.....22
- 6. Утениязов Руслан Жиенбаевич, Аскарва Зебо Зафаржоновна**  
ПРОГНОЗИРОВАНИЕ АКУШЕРСКИХ ОСЛОЖНЕНИЙ У БЕРЕМЕННЫХ С ВАРИКОЗНОЙ БОЛЕЗНЬЮ/VARIKOZ VENALARI BO'LGAN HOMILADOR AYOLLARDA AKUSHERLIK ASORATLARINI BASHORATI/PREDICTION OF OBSTETRIC COMPLICATIONS IN PREGNANT WOMEN WITH VARICOSE VEINS.....25
- 7. Файзуллаева Нилуфар Авазовна, Аскарва Зебо Зафаржоновна**  
АДЕНОМИОЗ: ОПРЕДЕЛЕНИЕ, РАСПРОСТРАНЕННОСТЬ И КЛИНИЧЕСКИЕ ОСОБЕННОСТИ/ADENOMYOSIS: DEFINITION, PREVALENCE AND CLINICAL FEATURES/ADENOMIYOZ: TA'RIFI, TARQALISHI VA KLINIK XUSUSIYATLARI.....29
- 8. Хамрова Лола Каххоровна, Рустамова Назира Азамовна**  
РОЛЬ КОМПЛЕКСНОЙ УЛЬТРАЗВУКОВОЙ И МРТ-ВИЗУАЛИЗАЦИИ В РАННЕЙ ДИАГНОСТИКЕ ВРАСТАНИЯ ПЛАЦЕНТЫ/PLACENTANING KIRIB KETISHINI ERTA ANIQLASHDA KOMPLEKS ULTRATOVUSH VA MRT VIZUALIZATSIYASINING O'RNI/THE ROLE OF COMBINED ULTRASOUND AND MRI IMAGING IN THE EARLY DIAGNOSIS OF PLACENTA ACCRETA SPECTRUM.....33
- 9. Allazov Salax Allazovich**  
TIBBIY FANLAR TASNIFI/KLASSIFIKATSIYA MEDITSINSKIX NAUK/ CLASSIFICATION OF MEDICAL SCIENCES.....36
- 10. Negmadjhanov Bahodur Boltayevich, Rabbimova Gulnora Toshtemirovna, Ochilova Umid Talibovna**  
ORTTIRILGAN IMMUNTANQISLIK VIRUSI ANIQLANGAN HOMILADORLARDA VULVOVAGINAL INFEKSIYALARNING ZAMONAVIY MUAMMOLARI/СОВРЕМЕННЫЕ ПРОБЛЕМЫ ВУЛЬВОВАГИНАЛЬНЫХ ИНФЕКЦИЙ У БЕРЕМЕННЫХ С ВЫЯВЛЕННЫМ ВИРУСОМ ПРИОБРЕТЕННОГО ИММУНОДЕФИЦИТА/MODERN PROBLEMS OF VULVOVAGINAL INFECTIONS IN PREGNANT PEOPLE WITH ACQUIRED IMMUNODEFICIENCY VIRUS.....40

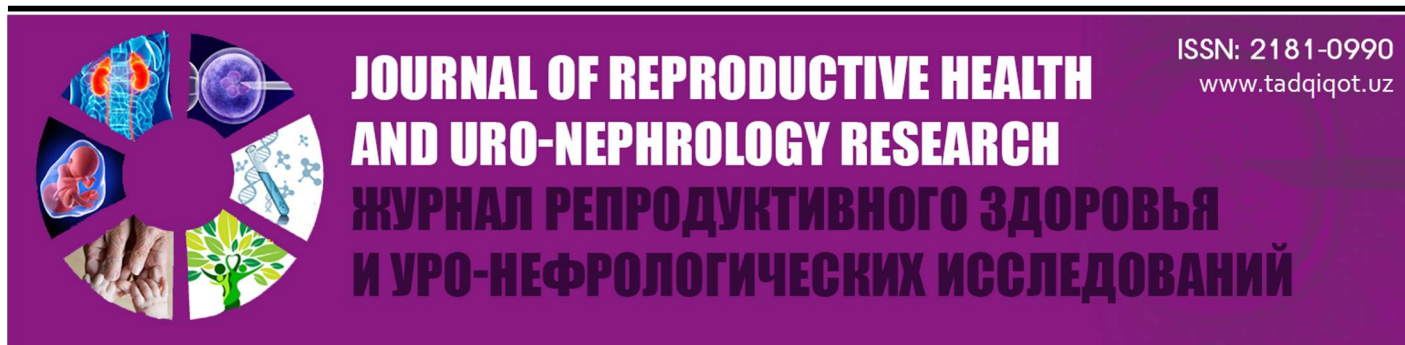## ОРИГИНАЛЬНЫЕ СТАТЬИ

- 1. Караманян Артур Араратович, Пахомова Жанна Евгеньевна**  
ОЦЕНКА ОВАРИАЛЬНОГО РЕЗЕРВА ПРИ ЭНДОМЕТРИОМАХ ЯИЧНИКОВ/ASSESSMENT OF OVARIAN RESERVE IN OVARIAN ENDOMETRIOSIS/ TUXUMDON ENDOMETRIOMALARI UCHUN OVARIAL ZAXIRANI BAHOLASH.....46
- 2. Мирдилова Фируза Бахтияровна, Рузибакиева Малика Руслановна, Исмаилова Гули Аминджановна**  
ЗНАЧЕНИЕ ПОЛИМОРФИЗМА ГЕНОВ ИНТЕРЛЕЙКИНА-10 В ТЕЧЕНИИ РЕЦИДИВИРУЮЩЕГО ГЕНИТАЛЬНОГО ГЕРПЕСА/THE SIGNIFICANCE OF INTERLEUKIN-10 GENE POLYMORPHISM IN THE COURSE OF RECURRENT GENITAL HERPES/RETSIDIVLANUVCHI GENITAL GERPES DAVOMIDA INTERLEYKIN-10 GENLARI POLIMORFIZMINING ANAMIYATI.....50
- 3. Насирова Зебинисо Азизовна**  
ПАТОМОРФОЛОГИЧЕСКИЕ ПРОЯВЛЕНИЯ НАРУШЕНИЯ ПЛАЦЕНТАРНО-ПЛОДОВОГО ВЗАИМОДЕЙСТВИЯ ПРИ МЕНСТРУАЛЬНО-АССОЦИИРОВАННОЙ ЖЕЛЕЗОДЕФИЦИТНОЙ АНЕМИИ/PATHOMORPHOLOGICAL MANIFESTATIONS OF IMPAIRED PLACENTAL-FETAL INTERACTION IN MENSTRUATION-ASSOCIATED IRON DEFICIENCY ANEMIA/HAYZ BILAN BOG'LIQ TEMIR TANQISLIK ANEMIYASIDA PLACENTA-HOMILA TIZIMIDAGI I BUZILISLARHINING PATOMORFOLOGIK MEZONLARI.....56
- 4. Насирова Зебинисо Азизовна**  
ОСОБЕННОСТИ МАКРО И МИКРОЭЛЕМЕНТНОГО СОСТАВА СИСТЕМЫ «МАТЬ-ПЛАЦЕНТА-ПЛОД» ПРИ ХРОНИЧЕСКОЙ АНЕМИИ/FEATURES OF THE MACRO- AND MICROELEMENT COMPOSITION OF THE "MOTHER-PLACENTA-FETUS" SYSTEM IN CHRONIC ANEMIA/SURUNKALI ANEMIYADA "ONA-YO'LDOSH-HOMILA" TIZIMINING MAKRO VA MIKROELEMENT TARKIBINING XUSUSIYATLARI.....61

5. **Юлдашев Санжар Келдиярович**  
 ХИРУРГИЧЕСКИЕ ПОДХОДЫ ПРИ ПРОЛАПСЕ ТАЗОВЫХ ОРГАНОВ У ЖЕНЩИН: КЛИНИЧЕСКАЯ ПРАКТИКА ГИНЕКОЛОГОВ РЕСПУБЛИКИ УЗБЕКИСТАН/SURGICAL APPROACHES TO FEMALE PELVIC ORGAN PROLAPSE: CLINICAL PRACTICE OF GYNECOLOGISTS IN THE REPUBLIC OF UZBEKISTAN/ AYOLLARDA TOS A'ZOLARINING PROLAPSASI UCHUN JARROHLIK YONDASHUVLARI: RESPUBLIKA GINEKOLOGLARINING KLINIK AMALIYOTI.....66
6. **Nazirova Muyassar Ubayevna, Kattaxodjayeva Maxmuda Xamdamovna**  
 JINSIY A'ZOLAR PROLAPSINING JARROHLIK DAVOLASHIDA YUZAGA KELADIGAN ASORATLARNI OLDINI OLISH VA ULARNI DAVOLASH/ОСТЕОПОРОЗ ДИАГНОСТИКА И ПРОГНОЗ У ЖЕНЩИН В ПЕРИМENOПАУЗЕ/OSTEOPOROSIS DIAGNOSIS AND PROGNOSIS IN PERIMENOPAUSAL WOMEN.....70
7. **Xudoyarova Dildora Raximovna, Yusupov Orzumurod Shomurodovich**  
 VARIKOZ KASALLIGI BILAN HOMILADORLIKNING KECHISHI VA ASORATLARNI OLDINI OLISH USULLARI/ТЕЧЕНИЕ БЕРЕМЕННОСТИ ПРИ ВАРИКОЗНОЙ БОЛЕЗНИ И ПУТИ ПРОФИЛАКТИКИ ОСЛОЖНЕНИЙ/THE COURSE OF PREGNANCY WITH VARICOSE VEINS AND WAYS TO PREVENT COMPLICATIONS.....73
8. **Khamidova Shakhlo Musinovna, Khakimova Rukhshona**  
 CONSERVATIVE MYOMECTOMY: EFFECTIVENESS, ADVANTAGES, AND COMPLICATION ANALYSIS/KONSERVATIV MIYOMEKТОМИYA: SAMARADORLIK, AFZALLIKLAR VA ASORATLARNI TAHLIL QILISH/КОНСЕРВАТИВНАЯ МИОМЭКТОМИЯ: ЭФФЕКТИВНОСТЬ, ПРЕИМУЩЕСТВА И АНАЛИЗ ОСЛОЖНЕНИЙ.....78

### КЛИНИЧЕСКИЙ СЛУЧАЙ

1. **Аллазов Салах Аллазович**  
 ПОВРЕЖДЕНИЯ И СУЖЕНИЯ УРЕТРЫ С КАМНЕОБРАЗОВАНИЕМ ВО ВЛАГАЛИЩЕ У ЖЕНЩИН (два редких случая из практики)/URETHRAL INJURIES AND NARROWS WITH STONE FORMATION IN THE VAGINA IN WOMEN (two rare cases from practice)/AYOLLAR URETRASINING JAROHATI VA TORAYISHI PAYTIDA QINDA TOSH PAYDO BO'LISHI (ikki nafar kam uchraydigan klinik kuzatuv).....83
2. **Ивановская Тамара Николаевна, Сибирская Елена Викторовна, Закирова Нодира Исламовна, Караченцова Ирина Васильевна, Дядик Татьяна Григорьевна, Титова Анастасия Павловна**  
 КЛИНИЧЕСКИЙ СЛУЧАЙ ВРОЖДЁННОГО ПОРОКА РАЗВИТИЯ ПОЛОВЫХ ОРГАНОВ У ДЕВОЧКИ: ПОЛНОЕ УДВОЕНИЕ МАТКИ И ВЛАГАЛИЩА С ЧАСТИЧНОЙ АПЛАЗИЕЙ ОДНОГО ВЛАГАЛИЩА/A CLINICAL CASE OF CONGENITAL MALFORMATION OF THE GENITAL ORGANS IN A GIRL: COMPLETE DOUBLING OF THE UTERUS AND VAGINA WITH PARTIAL APLASIA OF ONE VAGINA/QIZDA JINSIY A'ZOLARNING TUG'MA MALFORMATSIYASINING KLINIK HOLATI: BACHADON VA QINNING TO'LIQ IKKI BARAVAR KO'PAYISHI, BITTA QINNING CHA-STIK APLAZIYASI BILAN.....86




КЛИНИЧЕСКИЙ СЛУЧАЙ

Аллазов Салах Аллазович  
Д.м.н., профессор  
Самаркандский государственный медицинский университет  
Самарканд, Узбекистан

**ПОВРЕЖДЕНИЯ И СУЖЕНИЯ УРЕТРЫ С КАМНЕОБРАЗОВАНИЕМ ВО ВЛАГАЛИЩЕ У ЖЕНЩИН (два редких случая из практики)**

**For citation:** Allazov Salakh Allazovich, Urethral injuries and narrows with stone formation in the vagina in women (two rare cases from practice), Journal of reproductive health and uro-nephrology research 2025 vol 6 issue 3.

 <http://dx.doi.org/10.5281/zenodo.17159197>

**Allazov Salakh Allazovich**  
DSc, professor  
Samarkand State Medical University  
Samarkand, Uzbekistan

**URETHRAL INJURIES AND NARROWS WITH STONE FORMATION IN THE VAGINA IN WOMEN (two rare cases from practice)**

**Allazov Salakh Allazovich**  
t.f.d., professor  
Samarqand davlat tibbiyot universiteti  
Samarqand, O'zbekiston

**AYOLLAR URETRASINING JAROHATI VA TORAYISHI PAYTIDA QINDA TOSH PAYDO BO'LISHI (ikki nafar kam uchraydigan klinik kuzatuv)**

**Актуальность.** В большинстве учебников и руководств по урологии основное внимание уделяется мужской уретре, а женская уретра вообще не рассматривается или ограничивается сравнительным изучением, утверждая, что женская уретра короче, шире и не имеет изогнутых частей, чем мужская (Н.А. Лопаткин 1998 Р.Д. Синельников, 2024;). Эта тенденция (ветер) иногда приводила к досадным ошибкам. В частности, во многих руководствах (А.М. Мажбиц, 1964; Д.В. Кан, 1986; Ю.А. Пытель и соавт., 1986) женский мочеиспускательный канал ошибочно интерпретируется как аналогичный мужскому, утверждая, что он снабжается кровью из нижней пузырной артерии. Однако кровоснабжение женской уретры осуществляется не из нижней мочепузырной артерии, а из маточной артерии (К.А.Аъзамов, 1993; С.А. Аллазов 2001).

Изменения мочевыводящих путей у женщин часто обусловлены патологическими состояниями половых органов. В частности, травмы мочевыводящих путей чаще всего возникают в результате родов, хирургических вмешательств и других причин (В.П. Лебедев, 2017; Ю.Н Бондаренко, 2018; С.А. Добровина, 2019; А.В. Горбунов, 2020).

**Материель и методы.** За последние 23 года в урологической клинике Самаркандского медицинского университета прошли обследование и лечение 83 пациентки с мочеполювыми свищами, у большинства из которых были пузырно-влагалищные свищи.

У этих женщин мочеполювые свищи возникли после экстренных акушерских и гинекологических операций (надвлагалищная гистерэктомия, гистерэктомия) (43), затяжных родов (12), травматичных родов (24), при крио- и лазеротерапии заболеваний влагалища и шейки матки (4), после грубого и незащищенного полового акта (4). Время их наступления было различным и ощущалось через 6–12 дней в случаях наложения щипцов (3 пациентки) или затяжных родов (6 пациенток). В остальных случаях мочевые свищи, возникшие вследствие непреднамеренных травм при хирургических операциях на половых органах и мочевыводящих путях, становились известными в первые дни (Н.А. Юсупов и соавт., 1992).

У женщин различают четыре степени поражения мочевыводящих путей и сфинктерной системы мочевого пузыря (О.Б. Лоран, 1989) (рис.1.):

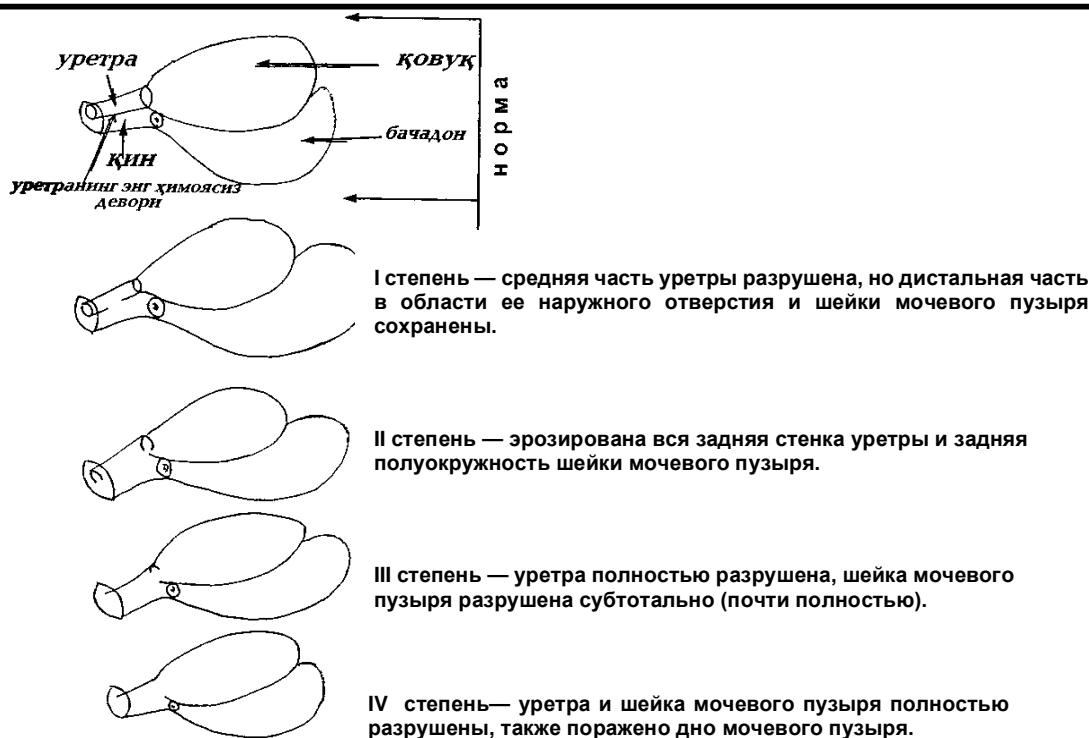


Рис. 1. Уровни поражения уретры (схема)

У таких больных даже в горизонтальном положении вся моча вытекает непроизвольно. В области наружных половых органов заметна мацерация кожи. При осмотре через влагалище с помощью «зеркал» шейка мочевого пузыря открыта, а иногда видно только наружное отверстие уретры, тогда как остальная часть уретры отсутствует (Л.М. Григорьева, 2014; В.Н. Васильева, 2017). Стенки влагалища и его вход покрыты гноем и солями, и наружу вытекает моча (Л.А. Баронова; И.С. Миллер, 2016; И.М. Коваленко, 2018) Верно сказал А.П. Ушаков (1939), «невозможно представить себе у человека никакой другой болезни, которая была бы мучительнее этой». Или влагалище и его преддверие могут стать рубцовыми и утолщенными, что может осложниться образованием камней в мочевыводящих и половых путях, что вызовет определенные трудности в лечении.

**Результаты и их обсуждение.** Нам пришлось обследовать и лечить двух очень интересных подобных больных.

Больная А-ва, 19 лет, обратилась в урологическое отделение с жалобами на затруднение и боль при мочеиспускании. Она больна в течение 10 лет. По словам ее матери, в возрасте 9 лет ее изнасиловали и в критическом состоянии доставили в родильный дом. Там была проведена операция по удалению гематомы наружных половых органов и промежности, а разорванная девственная плева была немедленно «зашита». Позже, выйдя замуж, она год не могла заниматься сексом, а после обследования хирургами и гинекологами ей поставили диагноз «отсутствие влагалища» (на тот момент родители скрыли, что в детстве ее изнасиловали).

Изменений в органах грудной клетки и брюшной полости у пациентки нет. Гениталии: большие половые губы, которые развиты по женскому типу, хорошо различимы. При их раскрытии в стороны на месте малых половых губ обнаруживается гладкая рубцовая поверхность, в верхнем углу которой видна точечная ямка: при проведении с трудом через нее детского металлического катетера (№ 6 по шкале Шарьера) выделялось 50–60 мл мутной кровянистой жидкости с запахом мочи. Пациентка сообщила, что из этого отверстия также выделяется менструальная кровь.

Был установлен диагноз «Рубцовое зарращение входа во влагалище рубцом» и была проведена операция по восстановлению влагалища. Под интубационным наркозом в узкое отверстие в верхнем углу ромбовидной рубцовой ткани

преддверия влагалища был введен детский металлический катетер, и ткань была разрезана по диагонали вниз до нижнего угла на длину 3,5 см. При углублении раны стало видно наружное отверстие уретры и влагалища. Они «прятались» за рубцом толщиной 0,5–1,0 см. Из влагалища удалялось 300 г густое вещество темного цвета, наподобие гашеной извести.

Влагалище было отмыто дочиста. Два края раны влагалища ушиты кетгутowymi нитями, в мочевой пузырь установлен постоянный катетер, во влагалище помещен тампон с 3% синтомициновой эмульсией (мазью). Таким образом, во время операции выяснилось, что моча из уретры падала во влагалище и с трудом отделялась через очень узкое отверстие в верхнем углу рубца. Застой мочи во влагалище привел к образованию камня.

Пациентка была выписана на амбулаторное наблюдение. На контрольных осмотрах через 3 месяца и 3 года жалоб нет, половая жизнь нормальная, родила один раз. При пальпации на месте малых половых губ обнаруживается тонкая, эластичная рубцовая ткань.

У второй идентичной пациентки камень, образовавшийся во влагалище в результате рубцевания после травм уретры и влагалищного преддверия, был расцелен как камень мочевого пузыря, что привело к ненужной операции на мочевом пузыре.

Больная С-ва, 33 года, была переведена из гинекологического отделения в урологическое. Пациента и её мать рассказали, что в детстве (8–9 лет) она упала и ударилась о камень, получив травму в области живота и паха. На тот момент в больнице у нее были обнаружены травмы передней стенки живота и влагалища, а также переломы костей таза, на раны были наложены швы. Через некоторое время у пациентки развилось недержание мочи и повысилась температура тела. Её лечили в областной больнице и выписали домой. Спонтанное мочеиспускание сохранилось.

Общее состояние средней тяжести, температура тела 39,6°C. При осмотре большие половые губы не изменены, на месте малых половых губ имеется рубец, втянутый внутрь, болезненности при пальпации нет. В более глубокой части рубцовой области имеется точечное отверстие, из которого вытекает жидкость с запахом мочи. Катетер через это отверстие провести не удалось. Обзорная урограмма показывает каменную тень в области мочевого пузыря размерами 2х3 см (рис.2).

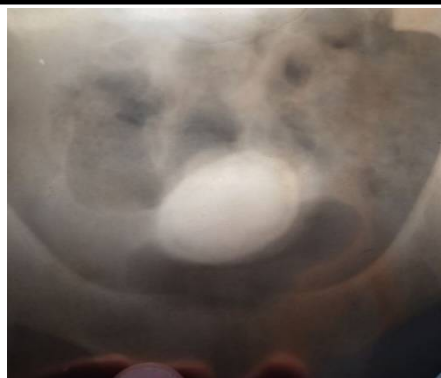

Рис.2. Больная А-ва, 19 лет. Обзорная урограмма: тень конкремента на проекции мочевого пузыря.

Диагноз: Рубцевание мочеиспускательного канала и преддверия влагалища, камень мочевого пузыря.

Операция под эндотрахеальным наркозом: произведен разрез кожи в области мочевого пузыря по Овнатаняну, после вскрытия передней стенки мочевого пузыря при ревизии его полости камней не обнаружено. Через заднюю стенку мочевого пузыря во влагалище ощущается твердый предмет. Металлический катетер был введен через внутреннее отверстие уретры, и пока его кончик

удерживался в поднятом состоянии, рубцовая ткань в преддверии влагалища была рассечена и расширена над клювом катетера.

Было обнажено наружное отверстие уретры и влагалище, во влагалище находился большой камень. Камень из влагалища был удален. Размеры его составляли 2x3 см, он имел овальную форму и темный цвет. (рис.10.) Из влагалища удален камень размером 2–3 см (рис. 3).

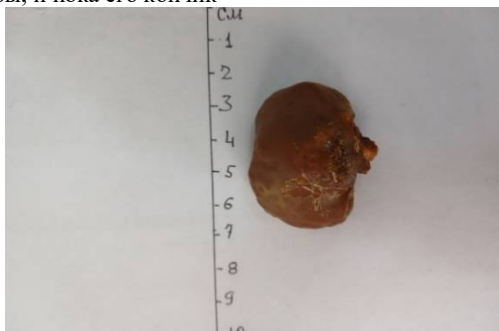

Рис.3. Та же больная. Макропрепарат: камень, удаленный из влагалища.

Послеоперационный период протекал гладко. После удаления катетера Пещера, а затем и постоянного катетера через 18 дней у пациентки восстановилось естественное мочеиспускание, исчезло недержание мочи, сформировалось преддверие влагалища, она была выписана домой в удовлетворительном состоянии. При осмотре через 2 года пациентка жалоб не предъявляла, замужем.

**Выводы.** Урологи часто оказывают помощь в случаях осложнений травм наружных половых органов у женщин. Это связано с тем, что при данной патологии преобладают мочевиные симптомы и осложнения, хотя они обусловлены с образованием камней в половых органах.

При таких ситуациях возникает необходимость интегрирования деятельности уролога и гинеколога.

## Использованная литература

1. Аллазов С.А. Рабочая классификация ятрогенной стриктуры уретры. «Урология на пороге XXI века». I научно-практическая конференция урологов Самаркандской области. Самарканд-Ташкент, 2001; 41-43.
2. Аъзамов К.А. Топографик анатомиядан амалий кулланма. Тошкент, 1993.
3. Баронова, Л. А. "Психологические аспекты суицидных состояний у женщин". — Москва, 2015.
4. Бондаренко, Ю. Н. "Клиника и диагностика ятрофенных заболеваний уретры у женщин". — Москва, 2018.
5. Васильева, В. Н. "Суицидальные тенденции у женщин: психоанализ и психотерапия". — Ростов-на-Дону, 2017.
6. Дубровина, С. А. "Ятрофенные расстройства у женщин: от диагностики до терапии". — Нижний Новгород, 2019.
7. Григорьева, Л. М. "Суицидальные попытки и их связь с психическими расстройствами у женщин". — Санкт-Петербург, 2014.
8. Горбунова, А. В. "Урологические заболевания у женщин: диагностика и хирургические методы лечения". — Москва, 2020.
9. Кан Д.В. Руководство по Акушерской и гинекологической урологии. М., 1980.
10. Коваленко, И. М. "Психопатология и психосоматика у женщин с заболеваниями урогенитальной системы". — Киев, 2018.
11. Лебедев, В. П. "Современные методы диагностики и лечения сужений уретры у женщин". — Санкт-Петербург, 2017.
12. Лопаткин Н.А. К вопросу происхождения различных форм стриктур уретры. Урология и нефрология 1998; 6: 17-19.
13. Лоран А.Б. Посттравматическая деструкция мочеиспускательного канала у женщин. Авт. дисс. ... доктора мед.наук. М., 1989.
14. Мажбиц А.М. Оперативная урогинекология. Л.: Медицина, 1964.
15. Миллер, И. С. "Хирургия уретры: проблемы, осложнения и реконструктивные операции". — Тверь, 2016.
16. Пытель Ю.А., Борисов В.В., Симонов В.А. Физиология человека. Мочевые пути. М., 1986.
17. Синельников Р. Д., Синельников Я. Р., Синельников А. Я. Атлас анатомии человека. В 3-х тт. Под общ. ред. А. Г. Цыбулькина. 8-е изд., перераб. — М.: «Новая волна»: 2024.
18. Юсупов Н.А., Саламов А.С., Алимжанов Н.К., Ибадов Р.Н., Аллазов С.А. Хирургическое лечение мочеполювых свищей. Актуальные проблемы хирургии. Тезисы докладов научной конференции. Самарканд, 1992; 70-71.

**ЖУРНАЛ РЕПРОДУКТИВНОГО ЗДОРОВЬЯ  
И УРО-НЕФРОЛОГИЧЕСКИХ ИССЛЕДОВАНИЙ**  
**JOURNAL OF REPRODUCTIVE HEALTH AND  
URO-NEPHROLOGY RESEARCH**

**Editorial staff of the journals of [www.tadqiqot.uz](http://www.tadqiqot.uz)**

Tadqiqot LLC the city of Tashkent,

Amir Temur Street pr.1, House 2.

Web: <http://www.tadqiqot.uz/>; Email: [info@tadqiqot.uz](mailto:info@tadqiqot.uz)

Phone: (+998-94) 404-0000

**Контакт редакций журналов. [www.tadqiqot.uz](http://www.tadqiqot.uz)**

ООО Тадqiqот город Ташкент,

улица Амира Темура пр.1, дом-2.

Web: <http://www.tadqiqot.uz/>; Email: [info@tadqiqot.uz](mailto:info@tadqiqot.uz)

Тел: (+998-94) 404-0000