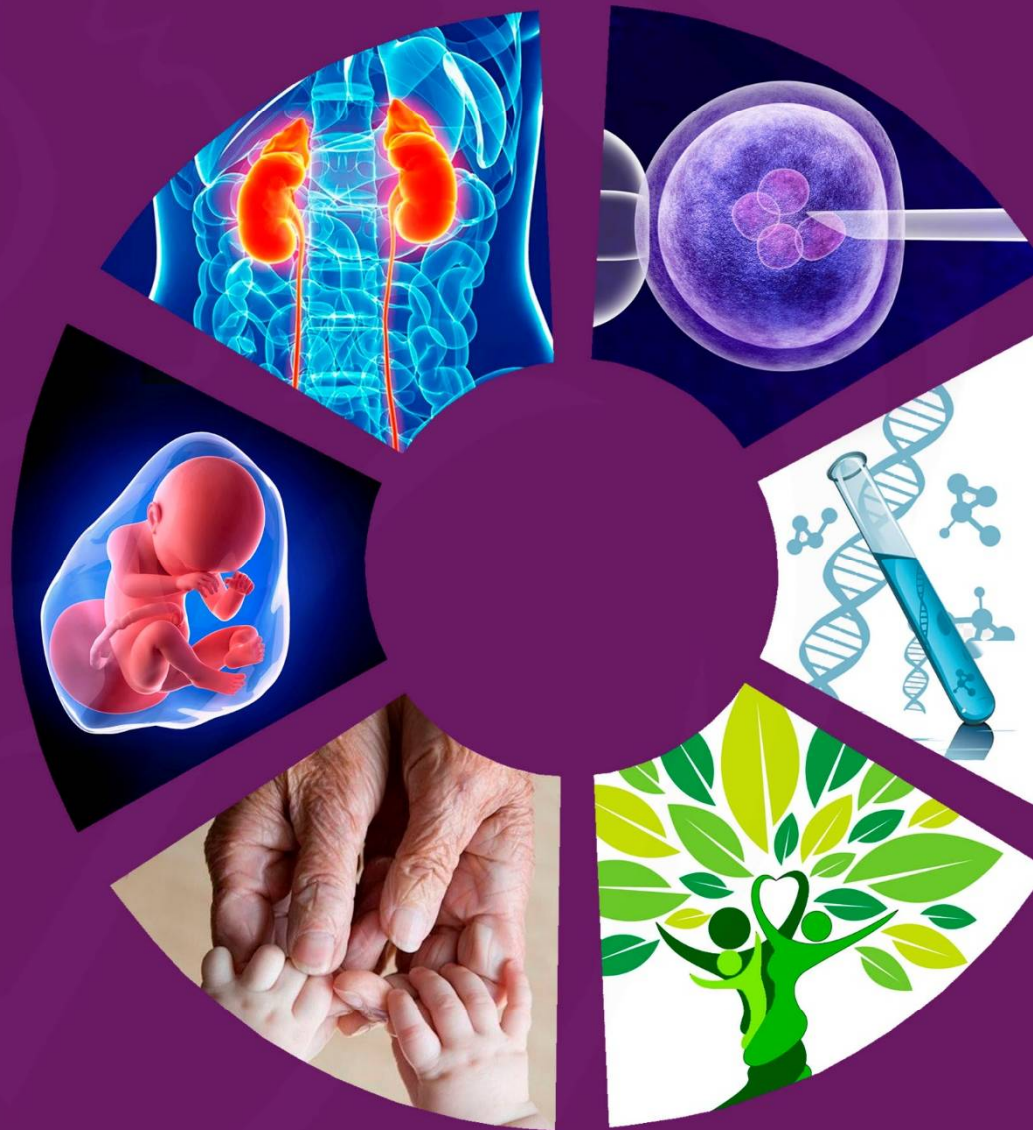

Impact Factor: 6.145

ISSN: 2181-0990
DOI: 10.26739/2181-0990
www.tadqiqot.uz

JRHUNR

JOURNAL OF REPRODUCTIVE HEALTH AND URO-NEPHROLOGY RESEARCH



TADQIQOT.UZ

VOLUME 6,
ISSUE 3
2025

МИНИСТЕРСТВО ЗДРАВООХРАНЕНИЯ
РЕСПУБЛИКИ УЗБЕКИСТАН

Журнал репродуктивного здоровья и уро-
нефрологических исследований

JOURNAL OF REPRODUCTIVE HEALTH AND URO-NEPHROLOGY RESEARCH

Главный редактор: Б.Б. НЕГМАДЖАНОВ

Учредитель:

Самаркандский государственный
медицинский университет

Tadqiqot.uz

Ежеквартальный
научно–практический
журнал

ISSN: 2181-0990

DOI: 10.26739/2181-0990

Журнал включен в перечень научных изданий, рекомендованных к публикации основных научных результатов диссертаций по медицинским наукам с 25 июня 2025 года Высшей аттестационной комиссией Республики Узбекистан (письмо № 371/6 от 2025 года).

№ 3
2025

Главный редактор:
Chief Editor:

Негмаджанов Баходур Болтаевич
доктор медицинских наук, профессор,
заведующий кафедрой Акушерства и гинекологии №2
Самаркандского Государственного медицинского университета

Doctor of Medical Sciences, Professor,
Head of the Obstetrics and Gynecology Department
No. 2 of the Samarkand State Medical University

Заместитель главного редактора:
Deputy Chief Editor:

Каттаходжаева Махмуда Хамдамовна
доктор медицинских наук, профессор
Заведующая кафедрой Акушерства и гинекологии Ташкентского
Государственного стоматологического университета

Doctor of Medical Sciences, Professor
Head of Departments of Obstetrics and Gynecology
Tashkent State Dental University

ЧЛЕНЫ РЕДАКЦИОННОЙ КОЛЛЕГИИ

MEMBERS OF THE EDITORIAL BOARD:

Зуфарова Шахноза Алимджановна

Республиканский центр репродуктивного здоровья
населения, директор, д.м.н., профессор -
Republican Center for Reproductive Health of Population,
Director, Doctor of Medical science, Professor

Агабабян Лариса Рубеновна

к.м.н., профессор Самаркандского
государственного медицинского университета
Candidate of Medical Sciences, Professor,
Samarkand State Medical University

Зокирова Нодира Исламовна

д.м.н., профессор, Самаркандского государственного
медицинского университета
Doctor of Medical Sciences, Professor, Samarkand
State Medical University

Кадыров Зиёратшо Абдуллоевич

д.м.н., профессор Эндоскопической урологии факультета
непрерывного медицинского образования медицинского
института РУДН, (Россия)
Doctor of Medical Sciences, Professor, of Endoscopic
Urology, Faculty of Continuing Medical Education, Medical
Institute of the Russian Peoples Friendship University, (Russia).

Пахомова Жанна Евгеньевна

д.м.н., профессор Ташкентской медицинской
академии, председатель ассоциации
акушеров-гинекологов Республики Узбекистан
Doctor of Medical Sciences, Professor of the Tashkent
Medical Academy, Chairman of the Association
of Obstetricians and Gynecologists of the Republic of Uzbekistan

Юлдашев Ботир Ахматович

д.м.н., доцент Самаркандского
государственного медицинского университета
Doctor of Medical Sciences, associate professor
Samarkand State Medical University

Ответственный секретарь:

Махмудова Севара Эркиновна

PhD по медицинским наукам, Самаркандского
государственного медицинского университета
PhD in Medical Sciences, Samarkand State Medical University

Караченцова Ирина Васильевна

кандидат медицинских наук, доцент Федеральное государственное
бюджетное образовательное учреждение высшего образования
"Российский национальный исследовательский
медицинский университет имени Н.И. Пирогова"
Candidate of Medical Sciences, Associate Professor Russian National
Research Medical University "N.I. Pirogov"

Аллазов Салах Алазович

д.м.н., профессор Самаркандского государственного
медицинского университета
Doctor of Medical Sciences, Professor,
Samarkand State Medical University

Ахмеджанова Наргиза Исмаиловна

д.м.н., Самаркандского государственного
медицинского университета
Doctor of Medical Sciences, Samarkand
State Medical University

Негматуллаева Мастура Нуруллаевна

д.м.н., профессор Бухарского медицинского института
Doctor of Medical Sciences, Professor,
Bukhara Medical Institute

Локшин Вячеслав Нотанович

д.м.н., профессор, член-корр. НАН РК,
президент Казахстанской ассоциации
репродуктивной медицины (Казахстан)
Doctor of Medical Sciences, Professor,
Corresponding Member of the National Academy
of Sciences of the Republic of Kazakhstan,
President of the Kazakhstan Association
of Reproductive Medicine (Kazakhstan).

Аскеров Арсен Аскерович

д.м.н., профессор Кыргызско-Российского
Славянского университета, президент Кыргызской
ассоциации акушеров-гинекологов и неонатологов
Doctor of Medical Sciences, Professor, Kyrgyz - Russian
Slavic University, President of the Kyrgyz Association
of Obstetricians and Neonatologists

Зокиров Фарход Истамович

PhD по медицинским наукам, Самаркандского
государственного медицинского университета
PhD in Medical Sciences,
Samarkand State Medical University

Page Maker | Верстка: Хуршид Мирзахмедов

Контакт редакций журналов. www.tadqiqot.uz

ООО Tadqiqot город Ташкент,
улица Амира Темура пр.1, дом-2.

Web: <http://www.tadqiqot.uz/>; Email: info@tadqiqot.uz

Телефон: +998 (94) 404-0000

Editorial staff of the journals of www.tadqiqot.uz

Tadqiqot LLC the city of Tashkent,
Amir Temur Street pr.1, House 2.

Web: <http://www.tadqiqot.uz/>; Email: info@tadqiqot.uz

Phone: (+998-94) 404-0000

СОДЕРЖАНИЕ | CONTENT

ОБЗОРНЫЕ СТАТЬИ

- 1. Аскарова Зебо Зафаржоновна, Абдурасулов Шохрух Улугбек ўгли**
ГЕНЕТИЧЕСКИЕ АСПЕКТЫ ПРОГНОЗИРОВАНИЯ ОСТЕОПОРОЗА У ЖЕНЩИН В ПЕРЕМЕНОПАУЗЕ/GENETIC ASPECTS OF OSTEOPOROSIS PREDICTION IN PEREMENOPAUSAL WOMEN/PEREMENOPAUSAL YOSHDAGI AYOLLARDA OSTEOPOROZNI BASHORAT QILISHNING GENETIK JIHATLARI.....6
- 2. Махмудова Севара Эркиновна**
ДИАГНОСТИКА АНОМАЛИЙ РАЗВИТИЯ МАТКИ И ВЛАГАЛИЩА: СОВРЕМЕННЫЕ ТЕНДЕНЦИИ/DIAGNOSIS OF UTERINE AND VAGINAL DEVELOPMENT ANOMALIES: CURRENT TRENDS/BACHADON VA QIN RIVOJLANISHINING ANOMALIYALARINI DIAGNOSTIKASI: ZAMONAVIY TENDENTSIYALAR.....10
- 3. Негмаджанов Баходур Болтаевич, Азимова Шахноза Тальатовна**
СОВРЕМЕННОЕ КЛИНИЧЕСКОЕ ВЕДЕНИЕ ХРОНИЧЕСКОЙ ТАЗОВОЙ БОЛИ У ПАЦИЕНТОК С ВРОЖДЁННОЙ АПЛАЗИЕЙ МАТКИ И ВЛАГАЛИЩА/CONTEMPORARY CLINICAL MANAGEMENT OF CHRONIC PELVIC PAIN IN PATIENTS WITH CONGENITAL APLASIA OF THE UTERUS AND VAGINA/BACHADON VA QINNING KONJENITAL APLAZIYASI BILAN OG'RIGAN BEMORLARDA TOS A'ZOLARINING SURUNKALI OG'RIG'INI ZAMONAVIY KLINIK BOSHQARUVI.....14
- 4. Облакулова Рухсара, Насирова Зебинисо Азизовна**
АНЕМИЯ И ОЖИРЕНИЕ ПРИ БЕРЕМЕННОСТИ: ПАТОГЕНЕТИЧЕСКИЕ МЕХАНИЗМЫ И ВЛИЯНИЕ НА РЕПРОДУКТИВНОЕ ЗДОРОВЬЕ/HOMILADORLIK DAVRIDA KAMQONLIK VA SEMIZLIK: PATOGENETIK MEKANIZMLAR VA REPRODUKTIV SALOMATLIKKA TA'SIRI/ANEMIA AND OBESITY DURING PREGNANCY: PATHOGENETIC MECHANISMS AND IMPACT ON REPRODUCTIVE HEALTH.....18
- 5. Сафаров Алиаскар Турсунович, Сафарова Лола Алиаскаровна**
НЕКОТОРЫЕ ОСОБЕННОСТИ ПРИМЕНЕНИЯ АНТИКОАГУЛЯНТОВ В АКУШЕРСКОЙ ПРАКТИКЕ/AKUSHERLIK AMALIYOTIDA BA'ZI ANTIKOAGULYANTLARNI ISHLATISHGA OID XUSUSIYATLARI/SOME FEATURES OF THE USE OF ANTICOAGULANTS IN OBSTETRIC PRACTICE.....22
- 6. Утениязов Руслан Жиенбаевич, Аскарва Зебо Зафаржоновна**
ПРОГНОЗИРОВАНИЕ АКУШЕРСКИХ ОСЛОЖНЕНИЙ У БЕРЕМЕННЫХ С ВАРИКОЗНОЙ БОЛЕЗНЬЮ/VARIKOZ VENALARI BO'LGAN HOMILADOR AYOLLARDA AKUSHERLIK ASORATLARINI BASHORATI/PREDICTION OF OBSTETRIC COMPLICATIONS IN PREGNANT WOMEN WITH VARICOSE VEINS.....25
- 7. Файзуллаева Нилуфар Авазовна, Аскарва Зебо Зафаржоновна**
АДЕНОМИОЗ: ОПРЕДЕЛЕНИЕ, РАСПРОСТРАНЕННОСТЬ И КЛИНИЧЕСКИЕ ОСОБЕННОСТИ/ADENOMYOSIS: DEFINITION, PREVALENCE AND CLINICAL FEATURES/ADENOMIYOZ: TA'RIFI, TARQALISHI VA KLINIK XUSUSIYATLARI.....29
- 8. Хамроева Лола Каххоровна, Рустамова Назира Азамовна**
РОЛЬ КОМПЛЕКСНОЙ УЛЬТРАЗВУКОВОЙ И МРТ-ВИЗУАЛИЗАЦИИ В РАННЕЙ ДИАГНОСТИКЕ ВРАСТАНИЯ ПЛАЦЕНТЫ/PLACENTANING KIRIB KETISHINI ERTA ANIQLASHDA KOMPLEKS ULTRATOVUSH VA MRT VIZUALIZATSIYASINING O'RNI/THE ROLE OF COMBINED ULTRASOUND AND MRI IMAGING IN THE EARLY DIAGNOSIS OF PLACENTA ACCRETA SPECTRUM.....33
- 9. Allazov Salax Allazovich**
TIBBIY FANLAR TASNIFI/KLASSIFIKATSIYA MEDITSINSKIX NAUK/ CLASSIFICATION OF MEDICAL SCIENCES.....36
- 10. Negmadjhanov Bahodur Boltayevich, Rabbimova Gulnora Toshtemirovna, Ochilova Umid Talibovna**
ORTTIRILGAN IMMUNTANQISLIK VIRUSI ANIQLANGAN HOMILADORLARDA VULVOVAGINAL INFEKSIYALARNING ZAMONAVIY MUAMMOLARI/СОВРЕМЕННЫЕ ПРОБЛЕМЫ ВУЛЬВОВАГИНАЛЬНЫХ ИНФЕКЦИЙ У БЕРЕМЕННЫХ С ВЫЯВЛЕННЫМ ВИРУСОМ ПРИОБРЕТЕННОГО ИММУНОДЕФИЦИТА/MODERN PROBLEMS OF VULVOVAGINAL INFECTIONS IN PREGNANT PEOPLE WITH ACQUIRED IMMUNODEFICIENCY VIRUS.....40

ОРИГИНАЛЬНЫЕ СТАТЬИ

- 1. Караманян Артур Араратович, Пахомова Жанна Евгеньевна**
ОЦЕНКА ОВАРИАЛЬНОГО РЕЗЕРВА ПРИ ЭНДОМЕТРИОМАХ ЯИЧНИКОВ/ASSESSMENT OF OVARIAN RESERVE IN OVARIAN ENDOMETRIOSIS/ TUXUMDON ENDOMETRIOMALARI UCHUN OVARIAL ZAXIRANI BAHOLASH.....46
- 2. Миродилова Фируза Бахтияровна, Рузибакиева Малика Руслановна, Исмаилова Гули Аминджановна**
ЗНАЧЕНИЕ ПОЛИМОРФИЗМА ГЕНОВ ИНТЕРЛЕЙКИНА-10 В ТЕЧЕНИИ РЕЦИДИВИРУЮЩЕГО ГЕНИТАЛЬНОГО ГЕРПЕСА/THE SIGNIFICANCE OF INTERLEUKIN-10 GENE POLYMORPHISM IN THE COURSE OF RECURRENT GENITAL HERPES/RETSIDIVLANUVCHI GENITAL GERPES DAVOMIDA INTERLEYKIN-10 GENLARI POLIMORFIZMINING ANAMIYATI.....50
- 3. Насирова Зебинисо Азизовна**
ПАТОМОРФОЛОГИЧЕСКИЕ ПРОЯВЛЕНИЯ НАРУШЕНИЯ ПЛАЦЕНТАРНО-ПЛОДОВОГО ВЗАИМОДЕЙСТВИЯ ПРИ МЕНСТРУАЛЬНО-АССОЦИИРОВАННОЙ ЖЕЛЕЗОДЕФИЦИТНОЙ АНЕМИИ/PATHOMORPHOLOGICAL MANIFESTATIONS OF IMPAIRED PLACENTAL-FETAL INTERACTION IN MENSTRUATION-ASSOCIATED IRON DEFICIENCY ANEMIA/HAYZ BILAN BOG'LIQ TEMIR TANQISLIK ANEMIYASIDA PLASENTA-HOMILA TIZIMIDAGI I BUZILISLARHINING PATOMORFOLOGIK MEZONLARI.....56
- 4. Насирова Зебинисо Азизовна**
ОСОБЕННОСТИ МАКРО И МИКРОЭЛЕМЕНТНОГО СОСТАВА СИСТЕМЫ «МАТЬ-ПЛАЦЕНТА-ПЛОД» ПРИ ХРОНИЧЕСКОЙ АНЕМИИ/FEATURES OF THE MACRO- AND MICROELEMENT COMPOSITION OF THE "MOTHER-PLACENTA-FETUS" SYSTEM IN CHRONIC ANEMIA/SURUNKALI ANEMIYADA "ONA-YO'LDOSH-HOMILA" TIZIMINING MAKRO VA MIKROELEMENT TARKIBINING XUSUSIYATLARI.....61

5. **Юлдашев Санжар Келдиярович**
ХИРУРГИЧЕСКИЕ ПОДХОДЫ ПРИ ПРОЛАПСЕ ТАЗОВЫХ ОРГАНОВ У ЖЕНЩИН: КЛИНИЧЕСКАЯ ПРАКТИКА ГИНЕКОЛОГОВ РЕСПУБЛИКИ УЗБЕКИСТАН/SURGICAL APPROACHES TO FEMALE PELVIC ORGAN PROLAPSE: CLINICAL PRACTICE OF GYNECOLOGISTS IN THE REPUBLIC OF UZBEKISTAN/ AYOLLARDA TOS A'ZOLARINING PROLAPSASI UCHUN JARROHLIK YONDASHUVLARI: RESPUBLIKA GINEKOLOGLARINING KLINIK AMALIYOTI.....66
6. **Nazirova Muyassar Ubayevna, Kattaxodjayeva Maxmuda Xamdamovna**
JINSIY A'ZOLAR PROLAPSINING JARROHLIK DAVOLASHIDA YUZAGA KELADIGAN ASORATLARNI OLDINI OLIISH VA ULARNI DAVOLASH/ОСТЕОПОРОЗ ДИАГНОСТИКА И ПРОГНОЗ У ЖЕНЩИН В ПЕРИМENOПАУЗЕ/OSTEOPOROSIS DIAGNOSIS AND PROGNOSIS IN PERIMENOPAUSAL WOMEN.....70
7. **Xudoyarova Dildora Raximovna, Yusupov Orzumurod Shomurodovich**
VARIKOZ KASALLIGI BILAN HOMILADORLIKNING KECHISHI VA ASORATLARNI OLDINI OLIISH USULLARI/ТЕЧЕНИЕ БЕРЕМЕННОСТИ ПРИ ВАРИКОЗНОЙ БОЛЕЗНИ И ПУТИ ПРОФИЛАКТИКИ ОСЛОЖНЕНИЙ/THE COURSE OF PREGNANCY WITH VARICOSE VEINS AND WAYS TO PREVENT COMPLICATIONS.....73
8. **Khamidova Shakhlo Musinovna, Khakimova Rukhshona**
CONSERVATIVE MYOMECTOMY: EFFECTIVENESS, ADVANTAGES, AND COMPLICATION ANALYSIS/KONSERVATIV MIYOMEKТОМИYA: SAMARADORLIK, AFZALLIKLAR VA ASORATLARNI TAHLIL QILISH/КОНСЕРВАТИВНАЯ МИОМЭКТОМИЯ: ЭФФЕКТИВНОСТЬ, ПРЕИМУЩЕСТВА И АНАЛИЗ ОСЛОЖНЕНИЙ.....78

КЛИНИЧЕСКИЙ СЛУЧАЙ

1. **Аллазов Салах Аллазович**
ПОВРЕЖДЕНИЯ И СУЖЕНИЯ УРЕТРЫ С КАМНЕОБРАЗОВАНИЕМ ВО ВЛАГАЛИЩЕ У ЖЕНЩИН (два редких случая из практики)/URETHRAL INJURIES AND NARROWS WITH STONE FORMATION IN THE VAGINA IN WOMEN (two rare cases from practice)/AYOLLAR URETRASINING JAROHATI VA TORAYISHI PAYTIDA QINDA TOSH PAYDO BO'LISHI (ikki nafar kam uchraydigan klinik kuzatuv).....83
2. **Ивановская Тамара Николаевна, Сибирская Елена Викторовна, Закирова Нодира Исламовна, Караченцова Ирина Васильевна, Дядик Татьяна Григорьевна, Титова Анастасия Павловна**
КЛИНИЧЕСКИЙ СЛУЧАЙ ВРОЖДЁННОГО ПОРОКА РАЗВИТИЯ ПОЛОВЫХ ОРГАНОВ У ДЕВОЧКИ: ПОЛНОЕ УДВОЕНИЕ МАТКИ И ВЛАГАЛИЩА С ЧАСТИЧНОЙ АПЛАЗИЕЙ ОДНОГО ВЛАГАЛИЩА/A CLINICAL CASE OF CONGENITAL MALFORMATION OF THE GENITAL ORGANS IN A GIRL: COMPLETE DOUBLING OF THE UTERUS AND VAGINA WITH PARTIAL APLASIA OF ONE VAGINA/QIZDA JINSIY A'ZOLARNING TUG'MA MALFORMATSIYASINING KLINIK HOLATI: BACHADON VA QINNING TO'LIQ IKKI BARAVAR KO'PAYISHI, BITTA QINNING CHA-STIK APLAZIYASI BILAN.....86



УДК: 618.2-06:616.155.194-092:612.63-018.2

ISSN: 2181-0990
www.tadqiqot.uz

JOURNAL OF REPRODUCTIVE HEALTH AND URO-NEPHROLOGY RESEARCH

ЖУРНАЛ РЕПРОДУКТИВНОГО ЗДОРОВЬЯ И УРО-НЕФРОЛОГИЧЕСКИХ ИССЛЕДОВАНИЙ


Насирова Зебинисо Азизовна

Доцент

Самаркандский государственный медицинский университет
Самарканд, Узбекистан

ОСОБЕННОСТИ МАКРО И МИКРОЭЛЕМЕНТНОГО СОСТАВА СИСТЕМЫ «МАТЬ-ПЛАЦЕНТА-ПЛОД» ПРИ ХРОНИЧЕСКОЙ АНЕМИИ

For citation: Nasirova Zebiniso Azizovna, Features of the macro- and microelement composition of the “mother-placenta-fetus” system in chronic anemia, Journal of reproductive health and uro-nephrology research 2025, vol. 6, issue 3.

 <http://dx.doi.org/10.5281/zenodo.17158749>

АННОТАЦИЯ:

Железодефицитная анемия (ЖДА) занимает важное место среди патологий, влияющих на репродуктивное здоровье женщин, особенно в период беременности. В этиологии многих заболеваний существенную роль играют нарушения в организме человека макро- и микроэлементного равновесия. Термин «элементозы» объединяет все болезни и симптомы, обусловленные дефицитом, избытком либо дисбалансом данных веществ в организме.

Цель исследования. Оценить особенности макро- и микроэлементного состава плаценты и пуповины у беременных женщин с железодефицитной анемией (ЖДА) различной степени тяжести.

Материалы и методы. Проведено проспективное исследование 400 беременных женщин. Основная группа включала 300 пациенток с обильными менструальными кровотечениями в анамнезе и лабораторно подтвержденной ЖДА (Hb <110 г/л, ферритин <30 нг/мл). Контрольная группа состояла из 100 условно здоровых беременных. Макро- и микроэлементный состав эритроцитов плаценты и пуповины исследовался методом энергодисперсионного рентгеновского микроанализа (EDS). Определялись C, O, N, Na, Mg, P, S, K, Ca, Si, Cl, Fe, Al.

Результаты. У пациенток с ЖДА выявлено достоверное снижение содержания кислорода в эритроцитах артерий и вен пуповины, а также в сосудах ворсинчатого хориона и межворсинчатом пространстве плаценты.

Заключение. Анемия беременных ассоциирована с выраженными морфологическими и биохимическими перестройками фетоплацентарного комплекса. Изменения элементного состава плаценты и пуповины отражают дисбаланс микро- и макроэлементов, формирующий морфологическую основу плацентарной недостаточности и гипоксически-ишемических повреждений плода.

Ключевые слова: беременность, железодефицитная анемия, плацента, пуповина, микроэлементы, морфология.

Zebiniso Azizovna Nasirova

Docent

Samarkand State Medical University
Samarkand, Uzbekistan

FEATURES OF THE MACRO- AND MICROELEMENT COMPOSITION OF THE “MOTHER-PLACENTA-FETUS” SYSTEM IN CHRONIC ANEMIA

ANNOTATION:

Introduction. Iron deficiency anemia (IDA) occupies an important place among pathologies affecting women’s reproductive health, especially during pregnancy. Disturbances in the balance of macro- and microelements in the human body play a significant role in the etiology of many diseases. The term “elementoses” encompasses all diseases and symptoms caused by deficiency, excess, or imbalance of these substances in the body.

Objective. To evaluate the features of the macro- and microelement composition of the placenta and umbilical cord in pregnant women with iron deficiency anemia (IDA) of varying severity.

Materials and Methods. A prospective study was conducted on 400 pregnant women. The main group included 300 patients with a history of heavy menstrual bleeding and laboratory-confirmed IDA (Hb <110 g/L, ferritin <30 ng/mL). The control group consisted of 100 conditionally healthy pregnant women. The macro- and microelement composition of erythrocytes from the placenta and umbilical cord was analyzed using energy-dispersive X-ray microanalysis (EDS). The following elements were assessed: C, O, N, Na, Mg, P, S, K, Ca, Si, Cl, Fe, Al.

Results. In patients with IDA, a significant decrease in oxygen content was revealed in the erythrocytes of the umbilical arteries and veins, as well as in the vessels of the chorionic villi and the intervillous space of the placenta.

Conclusion. Maternal anemia is associated with pronounced morphological and biochemical changes in the fetoplacental complex. Alterations in the elemental composition of the placenta and umbilical cord reflect an imbalance of macro- and microelements, forming the morphological basis of placental insufficiency and hypoxic-ischemic fetal damage.

Keywords: pregnancy, iron deficiency anemia, placenta, umbilical cord, microelements, morphology.

Nasirova Zebiniso Azizovna

Dotsent

Samarqand davlat tibbiyot universiteti

Samarqand, O'zbekiston

SURUNKALI ANEMIYADA “ONA-YO’LDOSH-HOMILA” TIZIMINING MAKRO VA MIKROELEMENT TARKIBINING XUSUSIYATLARI

ANNOTATSIYA

Kirish. Temir tanqisligi anemiyasi (TTA) ayollar reproduktiv salomatligiga, ayniqsa homiladorlik davrida, sezilarli ta'sir ko'rsatuvchi patologiyalar qatorida muhim o'rin egallaydi. Inson organizmidagi makro va mikroelement muvozanatining buzilishi ko'plab kasalliklar etiologiyasida muhim ahamiyat kasb etadi. “Elementozlar” atamasi ushbu moddalarning yetishmovchiligi, ortiqligi yoki disbalansi bilan bog'liq bo'lgan barcha kasallik va simptomlarni qamrab oladi.

Maqsad. Homilador ayollarda turli darajadagi temir tanqisligi anemiyasi (TTA) sharoitida plasenta va kindik ichakchasing makro va mikroelement tarkibi xususiyatlarini baholash.

Materiallar va metodlar. Tadqiqot 400 nafar homilador ayol ishtirokida prospektiv tarzda o'tkazildi. Asosiy guruhga 300 nafar ko'p hayz qon ketishlari tarixi va laboratoriya yo'li bilan tasdiqlangan TTA ($Hb < 110$ g/l, ferritin < 30 ng/ml) bo'lgan bemorlar kiritildi. Nazorat guruhi 100 nafar shartli sog'lom homilador ayollardan iborat bo'ldi. Plasenta va kindik ichakchasi eritrotsitlarining makro- va mikroelement tarkibi energodispersiv rentgen mikroanalizi (EDS) usuli yordamida o'rganildi. Quyidagi elementlar aniqlanib baholandi: C, O, N, Na, Mg, P, S, K, Ca, Si, Cl, Fe, Al.

Natijalar. TTA bo'lgan bemorlarda kindik arteriyalari va venalari eritrotsitlarida, shuningdek xorion tuksalari tomirlarida hamda placentaning intervorsiyal makonida kislorod miqdorining sezilarli kamayishi aniqlandi.

Xulosa. Homilador ayollarda kuzatilgan anemiya fetoplasentar kompleksda yaqqol morfologik va biokimyoviy o'zgarishlar bilan bog'liq. Plasenta va kindik ichakchasi element tarkibidagi o'zgarishlar makro va mikroelement disbalansini aks ettirib, plasentar yetishmovchilik hamda homilaning gipoksik-ishemik shikastlanishlari uchun morfologik asos yaratadi.

Kalit so'zlar: homiladorlik, temir tanqisligi anemiyasi, plasenta, kindik ichakchasi, mikroelementlar, morfologiya.

Введение. Анемия остаётся одной из наиболее актуальных проблем глобального здравоохранения, затрагивая около четверти населения мира, в том числе до 51% беременных женщин и 43% детей младшего возраста [2, 4, 8]. В 50–75% случаев её развитие связано с дефицитом железа (ЖД), который признан наиболее распространённым нарушением микроэлементного обмена и входит в число ведущих факторов, увеличивающих количество лет, прожитых с утратой здоровья (YLD), согласно исследованию «Глобальное бремя болезней» (2016) [13]. Распространённость железодефицитной анемии (ЖДА) у женщин репродуктивного возраста варьирует от 30 до 60% и наиболее высока в странах с низким и средним уровнем дохода [4, 6].

ЖДА играет ключевую роль в формировании патологических изменений системы мать–плацента–плод. При беременности потребность в железе возрастает почти втрое, что предрасполагает к развитию дефицита даже при исходно нормальных показателях гемоглобина [3]. Физиологическое значение железа выходит за пределы гемопоэза: оно необходимо для клеточного дыхания, работы ферментных систем, адекватного плацентарного кровотока и миелинизации нервной системы плода. Недостаток железа приводит к нарушениям ангиогенеза, снижению активности железозависимых ферментов, развитию гипоксии и формированию плацентарной недостаточности [7, 14].

В литературе накоплены данные о морфологических изменениях плаценты при ЖДА: редукция сосудистой сети ворсин, истончение трофобластического слоя, инфаркты и фибриноидные отложения [11, 12]. Эти процессы ассоциированы с задержкой внутриутробного развития, низкой массой тела новорождённых и высоким риском перинатальной смертности. Отдельное значение имеет нарушение микроэлементного баланса (железо, цинк, медь, марганец и др.) в плаценте и пуповинной крови, что усугубляет метаболические и сосудистые расстройства и негативно влияет на формирование фетоплацентарного комплекса.

Особую озабоченность вызывает влияние ЖДА на развитие нервной системы плода. Доказано, что дефицит железа в антенатальном периоде повышает риск расстройств аутистического спектра (РАС), синдрома дефицита внимания и гиперактивности (СДВГ), а также когнитивных нарушений в последующем [9, 14].

Несмотря на многочисленные эпидемиологические и клинические исследования, посвящённые ЖДА, именно морфологические и микроэлементные аспекты её влияния на плаценту и пуповину остаются недостаточно изученными. Лишь

отдельные публикации освещают структурные и ультраструктурные изменения, а данные по элементному составу плаценты и пуповинной крови при анемии крайне ограничены. Особенно мало исследований с использованием современных методов (сканирующей и трансмиссионной электронной микроскопии, спектрометрии микроэлементов), позволяющих выявлять тонкие субклеточные и биохимические нарушения.

Таким образом, проблема изучения макро- и микроэлементного состава плаценты и пуповины при анемии остаётся «узким местом» в современной перинатальной медицине, хотя именно этот аспект имеет важное значение для понимания механизмов репродуктивных потерь, осложнений беременности и разработки новых подходов к их профилактике и коррекции.

Материалы и методы исследования. Проспективное исследование проводилось на базе медицинского учреждения городских поликлиник №2 и 7 города Самарканда, городского роддома №2 с участием 400 пациенток, стратифицированных на две группы. Основной целью данного этапа было определение влияния обильных менструальных кровотечений (ОМК) и железодефицитной анемии (ЖДА) на систему мать–плацента–плод.

Основная группа (300 пациенток)–включала женщин с обильными менструальными кровотечениями в анамнезе и лабораторно подтвержденной ЖДА ($Hb < 110$ г/л, ферритин < 30 нг/мл). В комплекс обследования были включены рутинные методы клинического, лабораторного обследования и инструментальные методы исследования в рамках действующих клинических протоколов в акушерстве, утвержденных министерством здравоохранения Республики Узбекистан, а также инструментальные исследования состояния системы мать–плацента–плод. Контрольная группа (100 пациенток) включала условно здоровых беременных женщин без ОКМ и ЖДА.

В исследовании методом энергодисперсионного рентгеновского микроанализа (EDS) определялись элементы: C, O, N, Na, Mg, P, S, K, Ca, Si, Cl, Fe, Al. Для контроля качества измерений применялись стандартные образцы, проводилась калибровка оборудования перед каждой серией, внутрисерийный коэффициент вариации (CV) не превышал 5%, межсерийный — 8%. Измерения выполнялись в слепом режиме двумя независимыми экспертами.

Изучение микро-, а также макроэлементного среза было выполнено с использованием детектора, выполняющего регистрацию ряда спектров рентгеновского излучения, которые

были сопоставлены с вышеназванными со сканирующими электронными микроскопами.

Результаты и обсуждение. Изменения морфофункционального состояния матки в период беременности являются важным компонентом адаптационных процессов, обеспечивающих нормальное течение гестации. Однако при наличии анемического синдрома происходят выраженные нарушения сосудисто-тканевого взаимодействия, оказывающие влияние как на миометрий, так и на эндометрий. В связи с этим

особый интерес представляет изучение структурных перестроек маточной стенки при различных степенях тяжести анемии, направленных на выявление механизмов нарушения маточно-плацентарного кровотока и тканевой гипоксии.

При изучении в эритроцитах артерий пуповины основных жизненно необходимых элементов (кислорода, углерода, азота, калия, кальция, фосфора, натрия, серы, хлора, магния, железа) нами была показана следующая динамика изученных биогенных элементов (кислород, углерод, азот) (табл. 1).

Таблица 1.

Характеристика элементного состава в эритроцитах (артерии пуповины) (%)

Макро- и микроэлементный состав эритроцитов	Контрольная группа	Анемия II степени	Анемия III степени
C	54,21±4,30	61,32±3,21	60,33±5,21
N	5,20±0,12	5,68±0,11	5,19±0,11
O	36,81±2,20	26,92±2,15*	25,40±2,15*
Na	0,28±0,02	0,48±0,01*	0,58±0,01*
Mg	0,17±0,01	0,10±0,02*	0,02±0,02* **
P	0,49±0,03	0,28±0,02*	0,18±0,02* **
S	0,80±0,04	0,81±0,03	0,80±0,05
K	0,25±0,01	0,21±0,02	0,15±0,02**
Ca	1,01±0,02	3,00±0,04*	5,09±0,6 **
Si	0,30±0,01	0,31±0,01	0,29±0,01
Cl	0,48±0,20	0,49±0,02	0,45±0,03
Fe	0	0,40±0,02*	1,52±0,03* **

Примечание: * — $p < 0,05$ при сравнении с контрольной группой. ** — $p < 0,05$ при сравнении с анемией различной степенью тяжести

Таблица 2.

Особенности макро- и микроэлементного анализа в эритроцитах вен пуповины (%)

Макро- и микроэлементный состав эритроцитов	Контрольная группа	Анемия II степени	Анемия III степени
C	61,98±3,31	66,29±5,50	64,31 ±4,20
N	3,19±0,01	5,32±0,90	5,29±0,07
O	30,70±2,55	23,01±2,50*	21,22±1,55* **
Na	0,33±0,01	0,57±0,01*	0,77±0,01* **
Mg	0,12±0,01	0,05±0,01*	0* **
P	0,20±0,03	0,13 ±0,02*	0,12±0,04*
S	0,82±0,03	0,92±0,04	0,85±0,03
K	0,39±0,02	0,25±0,02*	0,20±0,02*
Ca	1,60±0,01	2,38±0,05*	5,80±1,02* **
Si	0,28±0,01	0,48±0,01*	0,65±0,02*
Cl	0,39±0,02	0,60±0,02*	0,79±0,03*
Fe	0	1,00±0,02*	1,58±0,02* **

Примечание: * — $p < 0,05$ при сравнении с контрольной группой. ** — $p < 0,05$ при сравнении с анемией различной степенью тяжести.

При более детальном анализе морфологической картины обращает на себя внимание также неравномерность развития интерстициального компонента миометрия. В условиях хронической гипоксии усиливалась продукция межклеточного матрикса с накоплением аморфных веществ в строме, что проявлялось признаками незрелой фиброзной трансформации ткани.

Кроме того, в некоторых участках миометрия отмечались признаки раннего склерозирования сосудов с утолщением базальной мембраны и локальной гипертрофией перicyтов. Эти изменения свидетельствуют о дезорганизации микроциркуляторного русла в ответ на ишемические нарушения, характерные для анемии беременных.

Следует также отметить, что нарушение структуры сосудистого эндотелия сопровождалось снижением его функциональной активности, что в комплексе с морфологическими изменениями эритроцитов способствовало дальнейшему ухудшению тканевого газообмена. Выявленные морфологические особенности миометрия и сосудистой сети матки при анемии отражают сочетание процессов компенсаторной перестройки и прогрессирующей дистрофии, что усиливает риск

развития фетоплацентарной недостаточности и осложнённого течения беременности.

Таким образом, при анемии беременных структурные изменения в матке носят комплексный характер, охватывая как сосудистое русло, так и мышечно-стромальные элементы. Нарушение микроциркуляции, деформация эритроцитов, деструктивные процессы в эндотелии и элементы стромальной дистрофии свидетельствуют о глубоком нарушении гомеостаза тканей. Эти изменения формируют морфологическую основу для развития маточно-плацентарной недостаточности, что определяет необходимость дальнейшего углубленного изучения связанных с этим процессов в плаценте и системе кровообращения плода.

При изучении элементов в плаценте основное внимание нами было уделено изучению кровообращения в капиллярах терминальных ворсин, а также в эритроцитах в межворсинчатом пространстве (табл.3,4). При этом было показано, что содержание кислорода в сосудах ворсинчатого хориона достоверно не отличалось от артерий пуповины и также снижалось по мере увеличения тяжести анемии. При соотношении с содержанием его в МВП видно, что оно было достоверно меньше ($p < 0,05$), чем внутри ворсин.

При исследовании микронутриентов нами была выявлена следующая картина. Так, прогрессивно снижалось содержание магния, причем, в большей степени в МВП ($p < 0,05$). Подобная

картина характерна также для фосфора и кальция. Противоположную тенденцию мы наблюдали по отношению к натрию, кальцию и железу (табл. 3).

Таблица 3

Характеристика микро- и макроэлементов в эритроцитах (внутри сосудов) ворсин (%)

Макро- и микроэлементный состав эритроцитов	Контрольная группа	Анемия II степени	Анемия III степени
C	56,50±2,05	59,47±4,40* **	59,26±2,50* **
N	4,89±1,05	6,26±1,50*	6,43±1,05* **
O	36,12±2,31	26,52±2,40*	25,28±2,50*
Na	0,18±0,04	0,68±0,04* **	1,58±0,05* **
Mg	0,17±0,01	0,03±0,02* **	0,00±0,00* **
P	0,51±0,08	0,31±0,09*	0,29±0,08*
S	0,60±0,02	0,70±0,03* **	0,60±0,02* **
K	0,26±0,03	0,26±0,02* **	0,20±0,03* **
Ca	0,21±0,01	3,20±0,05*	3,42±0,50*
Si	0,05±0,02	0,07±0,02*	0,08±0,02*
Cl	0,30±0,05	1,30±0,50*	1,35±0,40*
Fe	0,21±0,01	1,20±0,20* **	1,51±0,20* **

Примечание. * — $p < 0,05$ при сравнении с контрольной группой. ** — $p < 0,05$ при сравнении с анемией различной степенью тяжести

Полученные данные свидетельствуют о значительных биохимических изменениях в составе эритроцитов плацентарных сосудов при прогрессировании анемии у матери. В частности, наблюдается четко выраженное снижение содержания кислорода (O) в эритроцитах от контрольной группы (36,12±2,31%) к III степени анемии (25,28±2,50%), что может указывать на нарушение оксигенации плода и развитие гипоксических состояний. Это снижение происходит параллельно с увеличением содержания углерода (C) и азота (N), что может отражать усиление процессов гликолиза и азотистого обмена в условиях тканевой гипоксии. Значительные изменения зафиксированы в содержании микро- и макроэлементов. Особенно резко снижается концентрация магния (Mg) — от 0,17±0,01% в контрольной группе до полного отсутствия в эритроцитах при анемии III степени. Это может отражать дестабилизацию мембранных структур и ферментативной активности, поскольку магний играет ключевую

роль как кофактор многих ферментов. Аналогичную тенденцию демонстрируют фосфор (P) и калий (K), что свидетельствует о нарушении энергетического и электролитного баланса внутри клеток. В противоположность этому, концентрация кальция (Ca) значительно возрастает — от 0,21±0,01% до 3,42±0,50% при тяжелой анемии. Повышение кальция может быть компенсаторной реакцией на гипоксию, однако его избыточное накопление способно провоцировать гиперкоагуляционные состояния и повреждение эндотелия. Также наблюдается нарастание содержания натрия (Na), хлора (Cl) и железа (Fe), что, вероятно, связано с повышенной проницаемостью сосудистой стенки и нарушением ионного гомеостаза. Такие изменения в элементном составе эритроцитов могут служить важными биомаркерами степени выраженности анемии и потенциально указывать на риск развития плацентарной недостаточности и гипоксически-ишемических повреждений плода.

Таблица 4.

Содержание микро- и макроэлементов в эритроцитах в межворсинчатом пространстве (%)

Макро- и микроэлементный состав эритроцитов	Контрольная группа	Анемия II степени	Анемия III степени
C	59.33±3.21	61.68±3.21*	60.69±3.21
N	5.42±0.46	5.63±0.46*	5.82±0.46*
O	32.67±2.15	27.24±2.15*	25.67±2.15*
Na	0.20±0.01	1.10±0.02* **	1.20±0.03* **
Mg	0.12±0.02	0.02±0.02*	0.00±0.00*
P	0.38±0.02	0.11±0.02* **	0.10±0.02* **
S	0.75±0.03	0.95±0.03* **	1.75±0.03* **
K	0.38±0.02	0.20±0.02* **	0.30±0.02* **
Ca	0.63±0.01	1.33±0.01* **	1.41±0.01* **
Si	0.03±0.01	0.03±0.01 **	0.03±0.01 **
Cl	0.03±0.02	0.63±0.02* **	1.03±0.02* **
Fe	0.00±0.00	1.00±0.03* **	2.00±0.04* **

Примечание. * — $p < 0,05$ при сравнении с контрольной группой. ** — $p < 0,05$ при сравнении с анемией различной степенью тяжести

При сравнительном анализе элементного состава эритроцитов, локализованных в межворсинчатом пространстве (МВП) плаценты, выявлены выраженные сдвиги, коррелирующие со степенью анемии у беременных. Так, содержание кислорода (O) демонстрирует отчетливую тенденцию к снижению по мере утяжеления анемии — с 32,67±2,15% в контрольной группе до 25,67±2,15% при анемии III степени, что указывает на нарастающий дефицит оксигенации в фетоплацентарной системе. При этом углерод (C) и азот (N), напротив, демонстрируют относительное повышение, вероятно, как следствие компенсаторной активации анаэробных метаболических процессов.

Резюме. При изучении биогенных элементов основное внимание нами было уделено оценке содержания кислорода в

крови. Нами показано, что содержание кислорода в эритроцитах спиральных артерий при анемии достоверно ниже, чем в контрольной группе и уменьшается по мере прогрессирования заболевания. Дыхательную функцию плода осуществляет плацента. По материнским спиральным артериям артериальная кровь поступает в межворсинчатое пространство, где происходит газообмен между матерью и плодом.

Нами было показано, что в данном органе процентное содержание кислорода достоверно не отличалось от матки. Местом газообмена являлись терминальные ворсинки, где количество кислорода было больше, чем в межворсинчатом пространстве. Обогащенная кислородом после газообмена на поверхности ворсин кровь возвращается к плоду по мелким венам, из которых образуются крупные венозные стволы, впадающие в вену

пуповины. Содержание кислорода здесь достоверно меньше, чем в плаценте.

Следовательно, при патологии у матери наблюдается маточно-плацентарная ишемия и это может привести к стойкой гипоксии плода и, как следствие данного патологического процесса, к неблагоприятному развитию плода, вплоть до его критического состояния.

Выводы, полученные во время исследования, показывают изменение баланса изученных макроэлементов которые свидетельствует в пользу развивающейся деструкции и, как следствие - ишемических процессов в тканях системы мать-плацента-плод.

Использованная литература

1. Воронцова, З. А. Морфофункциональные особенности плаценты при акушерской и соматической патологии (обзор литературы) / О.Д. Жилиева, А.С. Гуреев // Вестник новых медицинских технологий. Том 25 - №3. Изд-во: ТолГУ. 2018. С. 34-43.
2. Жилиева О. Д., Воронцова З. А., Золотарева С. Н. Гистологические особенности плаценты при железодефицитной анемии. – 2021.
2. Луцай Е. Д. и др. К вопросу о морфологии плаценты человека // Оренбургский медицинский вестник. – 2021. – Т. 9. – №. 1 (33). – С. 10-17.
3. Омонбоева О. Б., Турсунметов И. Р. Гистологическое строение плаценты как временного органа // Ta'lim innovatsiyasi va integratsiyasi. – 2025. – Т. 45. – №. 1. – С. 198-199.
4. Султонова Н. А., Негматуллаева М. Н. Морфометрические изменения в плаценте с угрозой выкидыша в первом триместре беременности // Oriental Journal of Medicine and Natural sciences. – 2024. – Т. 1. – №. 1. – С. 55-58.
5. Утекеева С. С. Гистологические изменения плацент у беременных женщин с анемией // FORCIPE. – 2022. – Т. 5. – №. S2. – С. 513.
6. Шнип А. Е. и др. Особенности макроскопического строения плаценты человека в конце беременности. – 2024.
7. Baptista L. C. et al. Different morphological and gene expression profile in placentas of the same sickle cell anemia patient in pregnancies of opposite outcomes // Experimental biology and medicine. – 2019. – Т. 244. – №. 5. – С. 395-403.
8. Ivanov A., Petrova L., Sokolova E. Placental Insufficiency and Perinatal Complications. Reproductive Science. 2022
9. Kozuma S., et al. Influence of maternal anemia during pregnancy on placenta and umbilical cord // J Obstetric Gynecology Res. – 2014. – Vol. 40, No. 4. – P. 1004–1009
10. Kumar A., et al. Maternal anemia and fetal oxygenation: impact on umbilical cord blood parameters // Am J Obstet Gynecol. – 2021. – Vol. 224, Suppl. 1. – P. S1–S9
11. Kurbanova N. K. Histological features of the placenta in iron deficiency anemia // ИКРО журнал. – 2025. – Т. 15. – №. 01. – С. 699-701.
12. Kuganathan M. et al. The Study of Morphology of Placenta in Anaemic Subjects in South Indians // International journal of health sciences. – Т. 6. – №. S7. – С. 1994-2001.
13. Krause A. et al. LEAP-1, a novel highly disulfide-bonded human peptide, exhibits antimicrobial activity // FEBS letters. – 2000. – Т. 480. – №. 2-3. – С. 147-150.
14. Perera C.O., et al. Mild anemia during pregnancy upregulates placental vascularity and VEGF expression // Med Hypotheses. – 2016. – Vol. 91. – P. 1–4; Jain V., et al. Angiogenesis in abnormal uterine bleeding: a narrative review // Int J Mol Sci. – 2022. – Vol. 23, No. 13. – Article 7189

**ЖУРНАЛ РЕПРОДУКТИВНОГО ЗДОРОВЬЯ
И УРО-НЕФРОЛОГИЧЕСКИХ ИССЛЕДОВАНИЙ**
**JOURNAL OF REPRODUCTIVE HEALTH AND
URO-NEPHROLOGY RESEARCH**

Editorial staff of the journals of www.tadqiqot.uz

Tadqiqot LLC the city of Tashkent,

Amir Temur Street pr.1, House 2.

Web: <http://www.tadqiqot.uz/>; Email: info@tadqiqot.uz

Phone: (+998-94) 404-0000

Контакт редакций журналов. www.tadqiqot.uz

ООО Тадqiqот город Ташкент,

улица Амира Темура пр.1, дом-2.

Web: <http://www.tadqiqot.uz/>; Email: info@tadqiqot.uz

Тел: (+998-94) 404-0000