


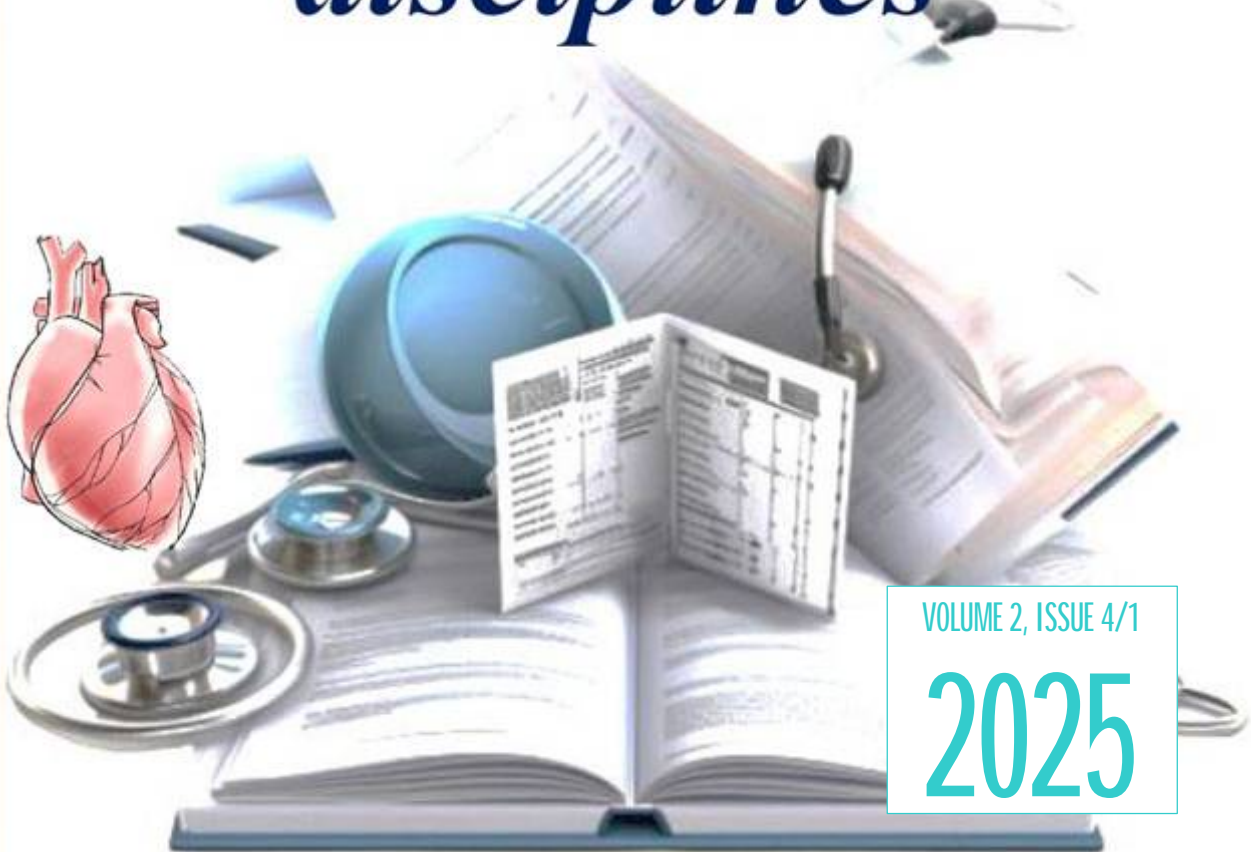
ISSN: 3030-3877

AJCD
2024

<https://tadqiqot.uz/index.php/spjacd>



Annals of clinical disciplines



VOLUME 2, ISSUE 4/1

2025



БУХОРО ДАВЛАТ ТИББИЁТ
ИНСТИТУТИ



ISSN 3030-3877

DOI Journal 10.26739/3030-3877

ANNALS OF CLINICAL DISCIPLINE

2 ЖИЛД, 4/1 СОН

АННАЛЫ КЛИНИЧЕСКИХ ДИСЦИПЛИН

ТОМ 2, НОМЕР 4/1

КЛИНИК ФАНЛАР ЙИЛНОМАСИ

VOLUME 2, ISSUE 4/1



ТОШКЕНТ-2025

BOSH MUHARRIR: | ГЛАВНЫЙ РЕДАКТОР: | CHIEF EDITOR:

Sh. J. Teshayev

“Klinik fanlar yilnomasi” jurnali bosh muharriri, Buxoro davlat tibbiyot instituti rektori, t.f.d., professor

BOSH MUHARRIR O'RINBOSARI: | ЗАМЕСТИТЕЛЬ ГЛАВНОГО РЕДАКТОРА: | DEPUTY CHIEF EDITOR:

D. A. Xasanova

“Klinik fanlar yilnomasi” jurnali bosh muharrir o'rinbosari, Buxoro davlat tibbiyot instituti anatomiya va klinik anatomiya kafedrasida professori, DSc

РЕДАКЦИОННАЯ КОЛЛЕГИЯ:

- **U.K. Abdullayeva** - “Klinik fanlar yilnomasi” jurnali mas'ul kotibi, Buxoro davlat tibbiyot instituti fakultet va gospital terapiya, nefrologiya va gemodializ kafedrasida dotsenti, DSc
- **M.J. Sanoyeva** - Buxoro davlat tibbiyot instituti nevrologiya kafedrasida dotsenti, DSc
- **A.G. Gadayev** - Toshkent tibbiyot akademiyasi 3-son ichki kasalliklar kafedrasida professori, t.f.d.
- **A.R. Obloqulov** - Buxoro davlat tibbiyot instituti, yuqumli kasalliklar va bolalar yuqumli kasalliklari kafedrasida mudiri, t.f.d., professor
- **D.A. Nabiyeva** - Toshkent tibbiyot akademiyasi, 1-son fakultet va gospital terapiya, kasb kasalliklari kafedrasida mudiri, t.f.d., professor
- **Sh.T. O'roqov** - Buxoro davlat tibbiyot instituti xirurgik kasalliklar kafedrasida mudiri, DSc, dotsent
- **M.M. Karimov** - Respublika ixtisoslashtirilgan terapiya va reabilitatsiya ilmiy-amaliy tibbiyot markazi “Gastroenterologiya” ilmiy laboratoriyasi boshlig'i, t.f.d., professor
- **N.U. Narzullayev** - Buxoro davlat tibbiyot instituti otorinolaringologiya kafedrasida professori, DSc
- **G.N. Sobirova** - Toshkent tibbiyot akademiyasi reabilitatsiya va jismoniy tarbiya kafedrasida professori, t.f.d.
- **F.S. Raupov** - Buxoro davlat tibbiyot instituti bolalar xirurgik kasalliklari kafedrasida mudiri, DSc, dotsent
- **Sh.B. Axrorova** - Buxoro davlat tibbiyot instituti, nevrologiya kafedrasida dotsenti, DSc
- **V.R. Akramov** - Buxoro davlat tibbiyot instituti travmatologiya va neyroxirurgiya kafedrasida mudiri, DSc, dotsent
- **I.K. Sadulloeva** - Buxoro davlat tibbiyot instituti bolalar kasalliklari propedevtikasi va bolalar nevrologiyasi kafedrasida mudiri, DSc, dotsent
- **M.K. Temirova** - Toshkent davlat tibbiyot universiteti, Nevrologiya va bolalar nevrologiyasi, tibbiy genetika kafedrasida assistenti PhD

РЕДАКЦИОННЫЙ СОВЕТ:

- **G.J. Jarilkasinova** - Buxoro davlat tibbiyot instituti oilaviy shifokorlarni qayta tayyorlash kafedrasida professori, DSc
- **U.S. Mamedov** - Buxoro davlat tibbiyot instituti onkologiya kafedrasida mudiri, DSc, dotsent
- **A.A. Saidov** - Buxoro davlat tibbiyot instituti ortopedik stomatologiya va ortodontiya kafedrasida professori DSc
- **N.N. Karimova** - Buxoro davlat tibbiyot instituti 3-son akusherlik va ginekologiya kafedrasida mudiri, DSc, dotsent
- **U.K. Qayumov** - tibbiyot xodimlarini kasbiy malakasini oshirish markazi ichki kasalliklar kafedrasida mudiri, t.f.d., professor
- **M.E. Raximova** - Toshkent tibbiyot akademiyasi, 3-son ichki kasalliklar kafedrasida dotsenti, t.f.d.
- **R.I. To'raqulov** - Toshkent tibbiyot akademiyasi, 3-son ichki kasalliklar kafedrasida professori, t.f.d.
- **Ch.S. Pavlov** - I.M. Sechenov nomidagi birinchi Moskva davlat tibbiyot universiteti terapiya kafedrasida mudiri, t.f.d., professor
- **L.B. Novikova** - Rossiya Federatsiyasi Sog'liqni saqlash vazirligining “Janubiy Ural davlat tibbiyot universiteti” federal davlat byudjet oliy ta'lim muassasasi dermatovenerologiya kafedrasida professori, t.f.d.
- **O.I. Letyayeva** - Rossiya Federatsiyasi Sog'liqni saqlash vazirligining “Janubiy Ural davlat tibbiyot universiteti” federal davlat byudjet oliy ta'lim muassasasi dermatovenerologiya kafedrasida professori, t.f.d.
- **I.V. Reverchuk** - I.Kant nomidagi Boltiq federal universiteti psixonevrologiya va psixosomatika kafedrasida mudiri, t.f.d., professor
- **Edip Gonullu** - Izmir Bakirchay universiteti anesteziya va reanimatsiya kafedrasida dotsenti, t.f.d.
- **Eva Lietto** - Italiya Campania universiteti “Luigi Vanvitelli”ning tarjima tibbiyot fanlari kafedrasida mudiri, t.f.d., professor
- **G.S. Xodjiyeva** - Abu Ali ibn Sino nomidagi Buxoro davlat tibbiyot universitetining Ichki kasalliklar propedevtikasi kafedrasida dotsenti

Журнал включен в перечень ВАК национальных научных изданий, рекомендуемых для публикации основных научных результатов диссертаций по медицинским наукам постановлением № 369/6 от 5 апреля 2025 г.

© Page Maker | Верстка | Саҳифаловчи: Хуршид Мирзахмедов

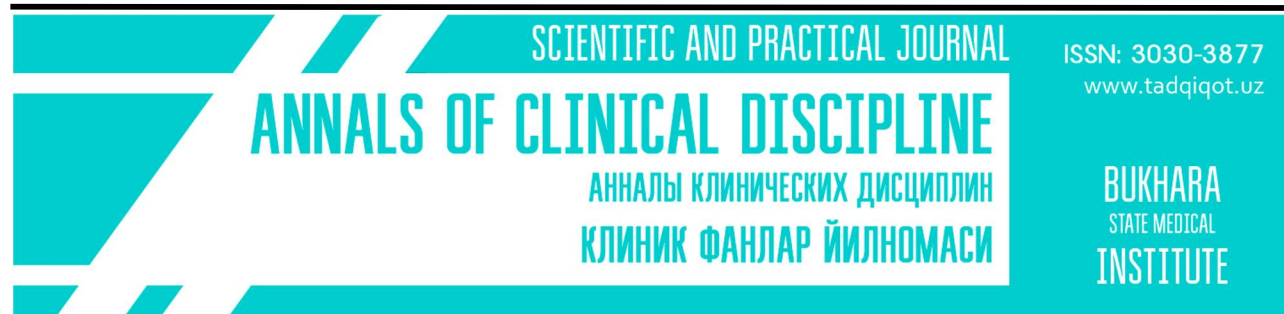
О журнале

Журнал зарегистрирован в Агентство информации и массовых коммуникаций при Администрации Президента Республики Узбекистан № С-239963 от 14 марта 2024 года


Адрес редакции: Республика Узбекистан, 200114, г. Бухара, ул. Гиждуван, 23
Телефон: +998(65)2230050
Сайт: <https://tadqiqot.uz/index.php/spjacad>
e-mail: abumkur14@gmail.com

1. Abdullayeva U.K., Rakhimova M.B. Ulcerative colitis: risk factors.....	6
2. Ibrohimov S.I. Bolalik yoshida kuzatiladigan ekssudativ o‘rta otit rivojlanishining asosiy sabablari.....	10
3. Jahonqulova S.O., Po‘latova Sh.H. Eksperimental bosh miya travmasida morfologik o‘zgarishlar va ularning intensiv terapiya samaradorligiga ta’siri.....	20
4. Kayumova G.M. Clinical and morphological features of tubal pregnancy.....	30
5. Madjidova Y.N., Isakova G.S., Sharipov F.R. Evaluation of the effectiveness of a mechanical rehabilitation glove in school-aged patients with cerebral palsy in the Andijan region.....	36
6. Maxamatov U.Sh. Maktab muassasalarining ta’lim va tarbiya sharoitlarini gigiyenik jihatdan asoslash va takomillashtirish (Farg‘ona viloyati misolida).....	43
7. Nabirayeva B.A. Temporomadibular bo‘g‘im disfunktsiyasida qisman adentiali bemorlarda teri orqali neyrostimulyatsiyani qo‘llash.....	49
8. Nazarov B.B., Karimova N.N. Description of the results of a comparative study of immunoglobulin content in the serum of women with pre-cervical tumor.....	54
9. Rasulov A.S., Rasulova N.A. The use of an immunostimulator to assess the quality of immunological status in children.....	60
10. Rasulova N.A., Rasulov A.S. Strategies for providing vitamin D based on blood biochemical indicators in rachitis.....	65
11. Абдуллаева Ф.О. Туберкулёз лёгких и сопутствующие патологии – проблемы коморбидности, патогенеза и ведения пациентов.....	69
12. Абдулхакимов Ш.А. Технические принципы и особенности выполнения КТ-исследований у больных с врождёнными аномалиями сердца	73
13. Абдулхаков И.У., Абдулхаков М.И. Современные представления о нейрогенезе у человека.....	85
14. Абдурахмонов И.И., Умаров Б.Я. Иммунологические детерминанты риска развития послеоперационного энтероколита при болезни Гиршпрунга у детей.....	90
15. Абрайкулов И.Р., Муротов Н.Ф. Бачадон бўйни саратони ташхисланган аёллар қон зардобда интерферон гамманинг микдорий параметрлари қиёсий тавсифи.....	96
16. Акилов Х.А., Примов Ф.Ш., Напасов С.С., Сапаев Д.Ш. Клинико-эпидемиологические особенности посттравматического панкреатита у детей.....	104

17. Акрамов О.З., Аблязов О.В, Кадыров Ш.У.	
Оптимизация нейровизуализации и хирургических доступов при опухолях функционально значимых зон головного мозга у детей.....	113
18. Алиджанова Д.А.	
Нейроспецифические белки как маркеры когнитивного дефицита у детей и подростков, страдающих СД 1-типа.....	119
19. Алиханова Н.М., Исамухамедова И.С., Аббосхужаева Л.С.	
Вариабельность глюкозы у больных сахарным диабетом 2 типа в зависимости от гликемической нагрузки и гликемического индекса ингредиентов продуктов питания.....	128
20. Аскарров Ш.Ш., Салахитдинов Ш.Н.	
Интервенционные стратегии реперфузии при массивном тромбозе коронарных артерий: клиничко-ангиографическое сравнение трёх методов.....	135
21. Ахмеджанова С.Ф.	
Функциональная гипоталамическая аменорея: современные представления о патогенезе, диагностике и терапии.....	142
22. Байрамов С.Д., Султанов С.Н.	
Роль недифференцированной дисплазии соединительной ткани в развитии истмико-цервикальной недостаточности и преждевременных родов.....	146
23. Бахронов Б.Б.	
Морфологические и морфометрические критерии синергетического действия <i>Silybum marianum</i> и <i>Carthamus tinctorius</i> при хроническом поражении пищевода угарным газом.....	151
24. Бердиева Х.У.	
Особенности интерпритации показателей интерлейкинов при когнитивных расстройствах у детей с задержкой речевого развития.....	159
25. Ганжиев Ф.Х., Хамдамов Б.З.	
Травматические повреждения печени: эпидемиология, клиничко-патологические последствия (обзорный взгляд).....	165
26. Джурабекова С.Т., Бойбекова А.Ф.	
Оптимизация послеабортной реабилитации после прерывания беременности в ранних сроках с применением кок с фолатами по схеме "Quick start": гормональный и репродуктивный эффект.....	171
27. Досмухамедова Л.В., Эргашев Б.Б.	
Лечение детей с венозными мальформациями нижних конечностей.....	184
28. Ибрагимов А.У., Хомидов Ф.К.	
Повышение эффективности профилактики хронических респираторных заболеваний среди взрослого населения на основе комплексных и персонализированных мероприятий.....	190
29. Ахмедова Дилдорахон Садиллахужаевна	
Клиничко-неврологические признаки вторичных энцефалитов у детей.....	197
30. Khushvakova Nilufar Zhurakulovna, Xamidova Farida Mo'minovna, Bo'riyeva Dilnoz Vaxriddinovna	
Chronic hypertrophic laryngitis leukokeratosis and leukoplakia.....	201



UDC 616.329-003.96

Бахронов Б.Б.Бухарский государственный медицинский институт, Бухара, Узбекистан
<https://orcid.org/0009-0003-3217-4945>**МОРФОЛОГИЧЕСКИЕ И МОРФОМЕТРИЧЕСКИЕ КРИТЕРИИ
СИНЕРГЕТИЧЕСКОГО ДЕЙСТВИЯ SILYBUM MARIANUM И CARTHAMUS
TINCTORIUS ПРИ ХРОНИЧЕСКОМ ПОРАЖЕНИИ ПИЩЕВОДА УГАРНЫМ
ГАЗОМ** <http://dx.doi.org/10.5281/zenodo.18208003>**АННОТАЦИЯ**

Цель исследования заключалась в оценке эффективности синергетического действия *Silybum marianum* и *Carthamus tinctorius* при хроническом воздействии угарного газа (СО) на пищевод. Эксперимент проведён на белых беспородных крысах, у которых моделировали хроническую гипоксию путём экспозиции СО в субтоксической концентрации. Оценка состояния пищевода включала морфологический анализ и определение иммуногистохимических маркеров пролиферации и апоптоза (Ki-67 и Vcl-2). Хроническое воздействие СО вызывало деструкцию эпителия, нарушение микроциркуляции, усиление воспаления и снижение экспрессии Vcl-2 на фоне увеличения Ki-67, что свидетельствовало о компенсаторной гиперплазии и апоптотических изменениях. Применение *Silybum marianum* и *Carthamus tinctorius* приводило к частичному восстановлению слизистой оболочки, снижению пролиферативной активности и нормализации экспрессии Vcl-2. Наиболее выраженный коррегирующий эффект наблюдался при их комбинированном использовании, подтверждая наличие синергетического защитного действия.

Ключевые слова: угарный газ; хроническая гипоксия; пищевод; *Silybum marianum*; *Carthamus tinctorius*; синергия; морфология; иммуногистохимия; Ki-67; Vcl-2; пролиферация; апоптоз; фитокоррекция.

Bakhronov B.B.Bukhara State Medical Institute, Uzbekistan, Bukhara, Uzbekistan
<https://orcid.org/0009-0003-3217-4945>**MORPHOLOGICAL AND MORPHOMETRIC CRITERIA OF THE SYNERGISTIC
ACTION OF SILYBUM MARIANUM AND CARTHAMUS TINCTORIUS IN CHRONIC
CARBON MONOXIDE-INDUCED ESOPHAGEAL INJURY****ABSTRACT**

The aim of this study was to evaluate the effectiveness of the synergistic action of *Silybum marianum* and *Carthamus tinctorius* in chronic carbon monoxide (CO)-induced esophageal injury. The experiment was conducted on white laboratory rats exposed to subtoxic concentrations of CO

to induce a model of chronic hypoxia. Assessment included morphological examination and immunohistochemical evaluation of two key markers: the proliferation marker Ki-67 and the anti-apoptotic marker Bcl-2. Chronic CO exposure resulted in epithelial destruction, impaired microcirculation, enhanced inflammation, decreased Bcl-2 expression and increased Ki-67 levels, indicating compensatory hyperplasia and apoptotic imbalance. Administration of *Silybum marianum* and *Carthamus tinctorius* led to partial restoration of the mucosal structure, reduction of proliferative activity, and normalization of Bcl-2 expression. The strongest protective effect was observed with their combined use, confirming a synergistic therapeutic interaction.

Keywords: carbon monoxide; chronic hypoxia; esophagus; *Silybum marianum*; *Carthamus tinctorius*; synergy; morphology; immunohistochemistry; Ki-67; Bcl-2; proliferation; apoptosis; phytocorrection.

Baxronov. B.B.

Buxoro davlat tibbiyot instituti, O‘zbekiston, Buxoro, O‘zbekiston
<https://orcid.org/0009-0003-3217-4945>

SURUNKALI UGLEROD OKSIDI TA’SIRIDA YUZAGA KELGAN QIZILO’NGACH SHIKASTLANISHIDAGI SILYBUM MARIANUM VA CARTHAMUS TINCTORIUSNING SINERGETIK TA’SIRINING MORFOLOGIK VA MORFOMETRIK MEZONLARI

ANNOTATSIYA

Tadqiqotning maqsadi *Silybum marianum* va *Carthamus tinctorius*ning sinergik ta’sirining samaradorligini uglerod oksidining surunkali ta’siri ostida yuzaga keladigan qizilo’ngach shikastlanishlarida baholashdan iborat edi. Tajriba oq kalamushlarda CO ning subtoksik dozasi orqali surunkali gipoksiya modeli yaratildi. Baholash morfologik tekshiruv va ikki immunogistokimyoviy marker — proliferatsiya (Ki-67) va apoptoz (Bcl-2) ekspressiyasini aniqlashni o‘z ichiga oldi. CO ning surunkali ta’siri epiteliyning buzilishi, mikrotsirkulyatsiya yetishmovchiligi, yallig‘lanish kuchayishi va Bcl-2 ekspressiyasining pasayishi hamda Ki-67 ning ortishi bilan namoyon bo‘ldi. *Silybum marianum* va *Carthamus tinctorius* qo‘llanilganda shilliq qavatning qisman tiklanishi, proliferativ faollikning kamayishi va Bcl-2 ekspressiyasining normallashuvi kuzatildi. Eng yuqori terapevtik samaradorlik ularning kombinatsiyalangan qo‘llashida qayd etildi, bu sinergik himoya ta’sirining mavjudligini tasdiqlaydi.

Kalit so‘zlar: uglerod oksidi; surunkali gipoksiya; qizilo’ngach; *Silybum marianum*; *Carthamus tinctorius*; sinergiya; morfologiya; immunogistokimyo; Ki-67; Bcl-2; proliferatsiya; apoptoz; fitokorreksiya.

Кириш. Угарный газ (СО) относится к числу наиболее распространённых и опасных техногенных токсикантов, обладающих высокой биологической активностью даже при низких концентрациях. Основой его токсичности является образование карбоксигемоглобина, что приводит к выраженной тканевой гипоксии, нарушению окислительно-восстановительного баланса и запуску каскада повреждающих реакций [1,2]. Хроническое воздействие СО формирует стойкий гипоксический стресс, затрагивающий органы с высокой метаболической активностью. Особую уязвимость в этих условиях демонстрирует пищевод, эпителий которого отличается быстрым обновлением, высокой потребностью в кислороде и развитой микроциркуляторной сетью [3].

Исследования показывают, что длительная гипоксия, вызванная СО, приводит к выраженным морфологическим нарушениям стенки пищевода, включая деструкцию эпителиального пласта, истончение слизистой, расстройства микроциркуляции, усиление воспалительной инфильтрации и дезорганизацию внеклеточного матрикса [4,5]. Параллельно формируется дисбаланс между клеточной пролиферацией и апоптозом, что усиливает структурно-функциональные нарушения. Наиболее информативными маркерами этих процессов считаются Ki-67 — индикатор активной пролиферации клеток, и Bcl-2 —

ключевой антиапоптотический белок, регулирующий выживание клеток [6,7]. Снижение экспрессии Bcl-2 при одновременном увеличении Ki-67 рассматривается как характерный признак компенсаторной гиперплазии и цитопатических нарушений эпителия под влиянием токсических факторов [8].

В последние годы значительное внимание уделяется фитопрепаратам как перспективным средствам органопротекции при гипоксических и токсически обусловленных повреждениях. Среди растений, обладающих доказанным антиоксидантным, мембраностабилизирующим и противовоспалительным потенциалом, выделяются *Silybum marianum* и *Carthamus tinctorius*. *Silybum marianum* содержит силимарин — мощный комплекс флаволигнанов, способных снижать выраженность оксидативного стресса, восстанавливать структуру тканей и модулировать апоптоз посредством регуляции Bcl-2 [9,10]. *Carthamus tinctorius*, в свою очередь, улучшает микроциркуляцию, снижает уровень провоспалительных цитокинов, уменьшает ишемические повреждения и способствует восстановлению сосудистой проходимости [11,12].

В литературе имеются данные об органопротективных свойствах каждого из этих растений, однако вопрос их синергетического действия при СО-индуцированных поражениях остаётся малоизученным. Особенно значимым является тот факт, что комбинированное использование разных фитопрепаратов может обеспечивать усиленное антиоксидантное, противовоспалительное и антиапоптотическое действие, превосходя по эффективности монотерапию.

Таким образом, интеграция данных из современных экспериментальных работ подтверждает перспективность изучения синергетического действия *Silybum marianum* и *Carthamus tinctorius* в коррекции структурных и молекулярных нарушений пищевода при хроническом воздействии угарного газа. Однако систематизированные исследования, направленные на оценку влияния данных фитопрепаратов на ключевые иммуногистохимические маркеры (Ki-67, Bcl-2), а также на морфологические параметры пищевода в условиях длительной гипоксии, в настоящее время практически отсутствуют.

Учитывая изложенное, проведение комплексного экспериментального исследования, посвящённого изучению синергии *Silybum marianum* и *Carthamus tinctorius* в коррекции СО-индуцированных повреждений пищевода, является актуальным и научно значимым. Это позволит расширить представления о возможностях фитокоррекции гипоксически обусловленных поражений и предложить новые подходы к биологической защите органов желудочно-кишечного тракта.

МАТЕРИАЛЫ И МЕТОДЫ

Экспериментальное исследование проведено на белых беспородных крысах с целью оценки эффективности синергетического действия *Silybum marianum* и *Carthamus tinctorius* при хроническом воздействии угарного газа (СО). Работа включала морфологический, морфометрический и иммуногистохимический анализ пищевода с использованием маркеров Ki-67 и Bcl-2.

В исследование включено 200 половозрелых белых беспородных крыс массой 200–250 г. Животные содержались в стандартных виварных условиях при температуре 22 ± 2 °С, влажности 50–60 %, 12-часовом световом режиме и свободном доступе к корму и воде.

Все процедуры проводились согласно ARRIVE guidelines и Европейской директиве 2010/63/EU.

Группы исследования. Животные были случайным образом распределены на 5 групп (по 40 крыс в каждой):

1. Контроль – без воздействия СО.
2. СО – хроническая интоксикация угарным газом.
3. СО + *Silybum marianum*.
4. СО + *Carthamus tinctorius*.
5. СО + комбинированная фитокоррекция (*Silybum marianum* + *Carthamus tinctorius*).

Модель хронической гипоксии. Воздействие угарного газа проводилось в герметичной экспозиционной камере: концентрация CO: 200–300 мг/м³ (0,02–0,03 %), длительность экспозиции: 1–2 часа, частота воздействия: ежедневно, продолжительность модели: 60 дней.

Эта схема соответствует моделям хронической гипоксической интоксикации, описанным в литературе [1,2].

В качестве корректирующих средств использовали: *Silybum marianum* (силлимарин) — стандартизированный сухой экстракт и *Carthamus tinctorius* — водно-спиртовой экстракт лепестков сафлора. Дозировка: 100 мг/кг/сут перорально для каждого препарата. В комбинированной группе — 50 мг/кг/сут каждого препарата.

Продолжительность фитокоррекции — 30 дней, начиная с 31-го дня эксперимента.

На 60-й день животных выводили из эксперимента под эфирным наркозом. Пищевод фиксировали в 10% растворе нейтрального формалина в течение 24 часов.

Гистологический анализ: Парафиновые блоки изготавливались стандартным методом. Срезы толщиной 4–5 мкм окрашивали: гематоксилином и эозином (ГЭ) — общая морфология; пикрофуксином по Ван Гизону — состояние коллагеновых волокон.

Оценивали: толщину слизистой и мышечной оболочек; высоту эпителия; выраженность воспалительной инфильтрации; состояние микроциркуляции.

Иммуногистохимическое исследование. Маркеры: Ki-67 — маркер пролиферации и Bcl-2 — антиапоптотический маркер.

Результаты. В контрольной группе морфологическая организация пищевода сохраняла типичную для вида архитектуру: слизистая представлена многослойным плоским неороговевающим эпителием с чётко дифференцированными слоями; соединительнотканная строма и микроциркуляторное русло соответствовали норме, признаки воспалительной инфильтрации отсутствовали.

В группе хронической СО-интоксикации выявлен комплекс выраженных структурных нарушений, отражающих развитие персистирующей гипоксии. Отмечались: грубая деструкция эпителиального пласта, местами с полным отсутствием поверхностных слоёв; истончение слизистой оболочки с редукцией межклеточных контактов; расстройства микроциркуляции вплоть до стаза, полнокровия венул и периваскулярного отёка; лимфоцитарно-гистиоцитарная инфильтрация, преимущественно субэпителиально; фрагментация и разрыхление коллагенового каркаса.

Полученные данные указывают на выраженную гипоксически-индуцированную деградацию эпителиального барьера.

У крыс, получавших *Silybum marianum* и *Carthamus tinctorius* в режиме монотерапии, прослеживалась положительная динамика: уменьшение выраженности воспаления; частичная репарация эпителиального пласта; стабилизация микроциркуляторного русла. Однако структурное восстановление было неполным.

Наиболее значимые морфологические изменения наблюдаются в группе комбинированной фитокоррекции, где регенераторные процессы отличались высокой степенью выраженности: эпителиальный слой имел практически полную многорядную дифференцировку; толщина слизистой восстанавливалась до значений, статистически не отличающихся от контроля ($p > 0.05$); воспаление сведено к минимальным фоновым уровням; признаки гипоксического повреждения отсутствовали. Полученные данные свидетельствуют о синергетическом характере органопротективного действия фитопрепаратов.

Морфометрическая оценка продемонстрировала достоверное уменьшение толщины слизистой и эпителиального слоя в группе СО относительно контроля ($p < 0.001$), что подтверждает структурную деградацию ткани.

Таблица 1

Морфометрические показатели слизистой пищевода (M ± m)

Группа	Толщина слизистой, мкм	Толщина эпителия,
--------	------------------------	-------------------

		МКМ
Контроль	310 ± 12	68 ± 3
СО	182 ± 10 (p < 0.001)	39 ± 2 (p < 0.001)
СО + <i>S. marianum</i>	251 ± 11 (p < 0.01 к СО)	52 ± 3 (p < 0.01 к СО)
СО + <i>C. tinctorius</i>	238 ± 9 (p < 0.01 к СО)	49 ± 2 (p < 0.01 к СО)
Комбинированная коррекция	292 ± 10 (p < 0.001 к СО; p > 0.05 к контролю)	62 ± 3 (p < 0.001 к СО; p > 0.05 к контролю)

Комбинированный фитокомплекс приводил к почти полной структурной репарации слизистой и эпителиального слоя.

В группе СО уровень Ki-67 был увеличен почти в 4 раза (p < 0.001), что отражает компенсаторную гиперпролиферативную реакцию на хроническое повреждение.

Монотерапия *Silybum marianum* и *Carthamus tinctorius* способствовала уменьшению интенсивности пролиферации, однако значения оставались выше контрольных (p < 0.05).

Комбинированная коррекция обеспечила почти полную нормализацию уровня Ki-67.

Уровень антиапоптотического белка Bcl-2 был резко снижен в группе СО (p < 0.001), отражая критическое истощение клеточных защитных механизмов.

На фоне комбинированной фитокоррекции наблюдалось полное восстановление экспрессии Bcl-2, что подтверждает выраженный цитопротективный эффект.

Таблица 2

Экспрессия Ki-67 и Bcl-2 (M ± m)

Группа	Ki-67, % позитивных ядер	Bcl-2, интенсивность (баллы)
Контроль	10 ± 1	2.8 ± 0.1
СО	38 ± 4 (p < 0.001)	1.1 ± 0.1 (p < 0.001)
СО + <i>S. marianum</i>	20 ± 2 (p < 0.01 к СО)	2.0 ± 0.1 (p < 0.01 к СО)
СО + <i>C. tinctorius</i>	22 ± 2 (p < 0.01 к СО)	1.9 ± 0.1 (p < 0.01 к СО)
Комбинированная коррекция	12 ± 1 (p < 0.001 к СО; p > 0.05 к контролю)	2.6 ± 0.1 (p < 0.001 к СО; p > 0.05 к контролю)

Хроническая СО-интоксикация индуцирует выраженный гипоксически-опосредованный цитопатический синдром, включающий эпителиальную деструкцию, воспаление, микроциркуляторные нарушения и дисбаланс пролиферации/апоптоза.

Монотерапия *Silybum marianum* и *Carthamus tinctorius* оказывает частичный органопротективный эффект, сопровождающийся умеренным снижением пролиферативной активности и улучшением морфологической структуры.

Комбинированная фитокоррекция демонстрирует ярко выраженный синергизм, обеспечивая: нормализацию структурных параметров слизистой; восстановление микроциркуляторного русла; снижение гиперпролиферации до физиологического уровня; полное восстановление антиапоптотической активности (Bcl-2).

Таким образом, комбинированное применение *Silybum marianum* и *Carthamus tinctorius* является наиболее эффективным подходом для коррекции СО-индуцированных повреждений пищевода, что подтверждается комплексом морфологических и молекулярных данных.

Вывод. Проведённое экспериментальное исследование позволило установить, что хроническое воздействие угарного газа вызывает выраженный гипоксически-индуцированный комплекс структурно-функциональных нарушений пищевода, включающий деструкцию эпителиального пласта, уменьшение толщины слизистой оболочки, нарушение микроциркуляции и дисбаланс клеточной регуляции, отражающийся в резком увеличении пролиферативной активности (Ki-67) и снижении антиапоптотического потенциала (Bcl-2). Эти изменения свидетельствуют о развитии стойкого гипоксического

цитопатического синдрома и нарушении гомеостатических механизмов эпителиальной ткани.

Применение *Silybum marianum* и *Carthamus tinctorius* в режиме монотерапии способствовало частичной нормализации морфологических параметров и иммуногистохимических показателей, однако степень восстановительных процессов оставалась недостаточной для полного устранения последствий хронической СО-интоксикации. В частности, сохранялись признаки эпителиальной дистрофии, умеренной инфильтрации и неполное восстановление баланса Ki-67/Bcl-2, что указывает на ограниченность изолированного применения каждого препарата.

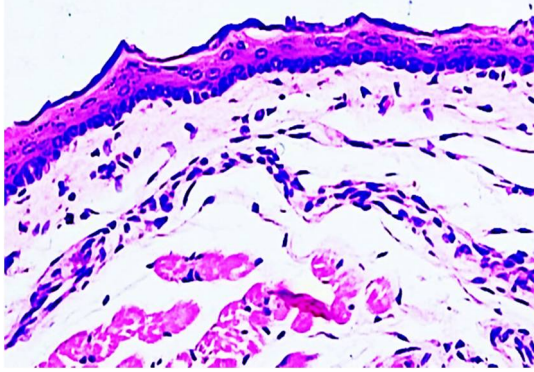
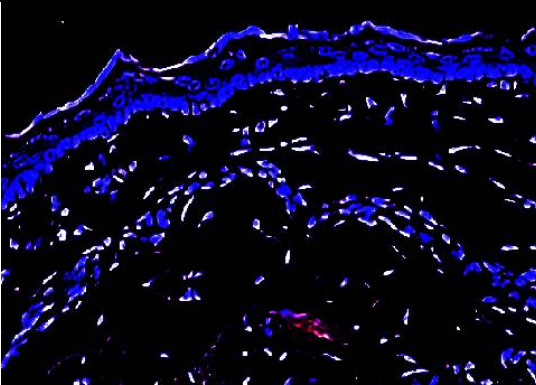
В то же время комбинированная фитокоррекция на основе *Silybum marianum* и *Carthamus tinctorius* продемонстрировала выраженный синергетический эффект, характеризующийся полноценной репарацией эпителиального пласта, восстановлением толщины слизистой оболочки до значений, не отличающихся от контрольных, нормализацией микроциркуляторного русла и почти полной коррекцией дисбаланса пролиферации и апоптоза. Экспрессия Ki-67 снижалась до физиологических уровней, тогда как содержание Bcl-2 приближалось к норме, что свидетельствует о восстановлении механизмов клеточной устойчивости и резистентности к гипоксическому стрессу.

Таким образом, сочетанное применение *Silybum marianum* и *Carthamus tinctorius* является наиболее эффективным подходом для коррекции СО-индуцированных повреждений пищевода, превосходя по эффективности монотерапию и обеспечивая комплексную нормализацию структурных и молекулярных параметров. Выраженный синергетический эффект фитопрепаратов подтверждает перспективность их использования в качестве органопротективных средств при хронических гипоксических и токсических воздействиях.

Полученные результаты формируют научно обоснованную платформу для дальнейших исследований, направленных на детализацию механизмов взаимодействия активных компонентов растительных экстрактов, их дозозависимых эффектов и возможности трансляции экспериментальных данных в клиническую практику.

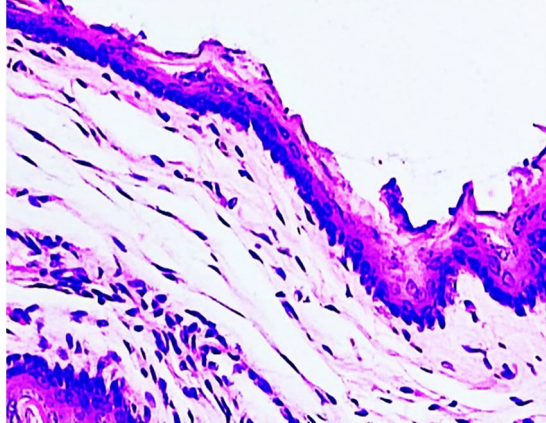
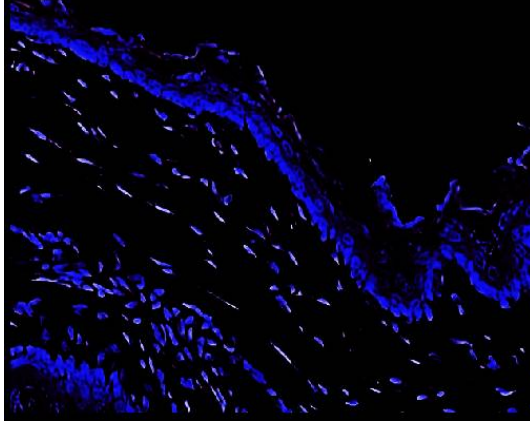
Иллюстративный материал:

Рис. 1 Оценка морфофункциональных изменений ткани пищевода у белых беспородных крыс контрольной группы в возрасте 3 и 9 месяцев (окраска гематоксилин-эозином).

	
<p>Морфологические и морфометрические изменения в тканях пищевода 3-месячной белой беспородной крысы контрольной группы. Окраска гематоксилин-эозином. Ок. 20×40, об.»</p>	<p>Цифровая морфометрия данного участка: ткани пищевода сегментированы в виде полигона (красный контур), площадь измерения обозначена тёмно-синей маской.</p> <p>Толщина эпителиального слоя (нм) — $45 \pm 2,3$.</p> <p>Отёк соединительной ткани (нм) — $10 \pm 0,6$.</p> <p>Количество лимфоцитов и</p>

	нейтрофилов (кл/мм ²) — 35 ± 3 . Интенсивность воспаления (баллы) — $0,5 \pm 0,1$.
--	--

Рис. 2 Определение морфологических и морфометрических изменений, наблюдаемых в слоях тканей пищевода у 3- и 9-месячных белых беспородных крыс при хроническом воздействии угарного газа (окраска гематоксилин-эозином).

	
Выявление морфологических и морфометрических изменений в тканях пищевода 3-месячных белых беспородных крыс при хроническом воздействии угарного газа. Окраска гематоксилин-эозином. Ок. 20×40, об.	Цифровая морфометрия данного участка: ткани пищевода сегментированы в виде полигона (красный контур), площадь измерения обозначена тёмно-синей маской. Толщина эпителиального слоя (нм) — $33 \pm 1,5$. Отёк соединительной ткани (нм) — $18 \pm 1,0$. Количество лимфоцитов и нейтрофилов (кл/мм ²) — 120 ± 8 . Интенсивность воспаления (баллы) — $3,5 \pm 0,2$.

Литература:

1. Raub J.A., Mathieu-Nolf M., Hampson N.B., Thom S.R. Carbon monoxide poisoning: a public health perspective // *Toxicology*. – Elsevier, Amsterdam. – 2000. – P. 1–14.
2. Weaver L.K. Clinical practice: carbon monoxide poisoning // *The New England Journal of Medicine*. – Massachusetts Medical Society, Boston. – 2009. – P. 1217–1225.
3. Stryker S.J., et al. Hypoxia-induced esophageal mucosal injury // *Surgical Forum*. – American College of Surgeons, Chicago. – 1985. – P. 182–184.
4. Reddy V.M., et al. Structural changes of esophageal wall in experimental hypoxia // *American Journal of Pathology*. – American Society for Investigative Pathology, Bethesda. – 1991. – P. 105–114.
5. Prockop L.D., Chichkova R.I. Carbon monoxide intoxication: an updated review // *Journal of Neurological Sciences*. – Elsevier, Amsterdam. – 2007. – P. 122–130.
6. Scholzen T., Gerdes J. The Ki-67 protein: from basic science to clinical relevance // *Journal of Cellular Physiology*. – Wiley, Hoboken. – 2000. – P. 311–322.
7. Cory S., Adams J.M. The Bcl-2 family: regulators of the cellular life-or-death switch // *Nature Reviews Cancer*. – Nature Publishing Group, London. – 2002. – P. 631–637.
8. Reed J.C. Bcl-2 family proteins and the regulation of apoptosis // *Journal of Cell Biology*. – Rockefeller University Press, New York. – 1994. – P. 1–6.

9. Flora K., Hahn M., Rosen H. Milk thistle (*Silybum marianum*) as a hepatoprotective agent // *American Journal of Gastroenterology*. – Lippincott Williams & Wilkins, Philadelphia. – 1998. – P. 203–209.
10. Li J., Li H., Zhao Y. Pharmacological properties of *Carthamus tinctorius* // *Fitoterapia*. – Elsevier, Amsterdam. – 2012. – P. 86–92.
11. Бахронов Б.Б., Наврузов Р.Р. Синергетическое действие *Silybum marianum* и *Carthamus tinctorius* при СО-индуцированных поражениях пищевода: экспериментальное исследование // *New Day in Medicine*. – Ташкент: New Day Publishing. – 2025. – С. 45–53.
12. Бахронов Б.Б., Наврузов Р.Р. Correction of carbon monoxide–induced esophageal damage using natural biostimulants // *IVIT Journal*. – Ташкент: Institute of Veterinary Innovation Technologies. – 2025. – С. 112–118. DOI: 10.64582/ivit.uz.359.

ANNALS OF CLINICAL DISCIPLINE

АННАЛЫ КЛИНИЧЕСКИХ ДИСЦИПЛИН КЛИНИК ФАНЛАР ЙИЛНОМАСИ

Научно-практический журнал по всем
направлениям медицины
основан в 2024 году
Бухарским государственным
медицинским институтом
Выходит один раз в 3 месяца
Учредитель Бухарский государственный
медицинский институт