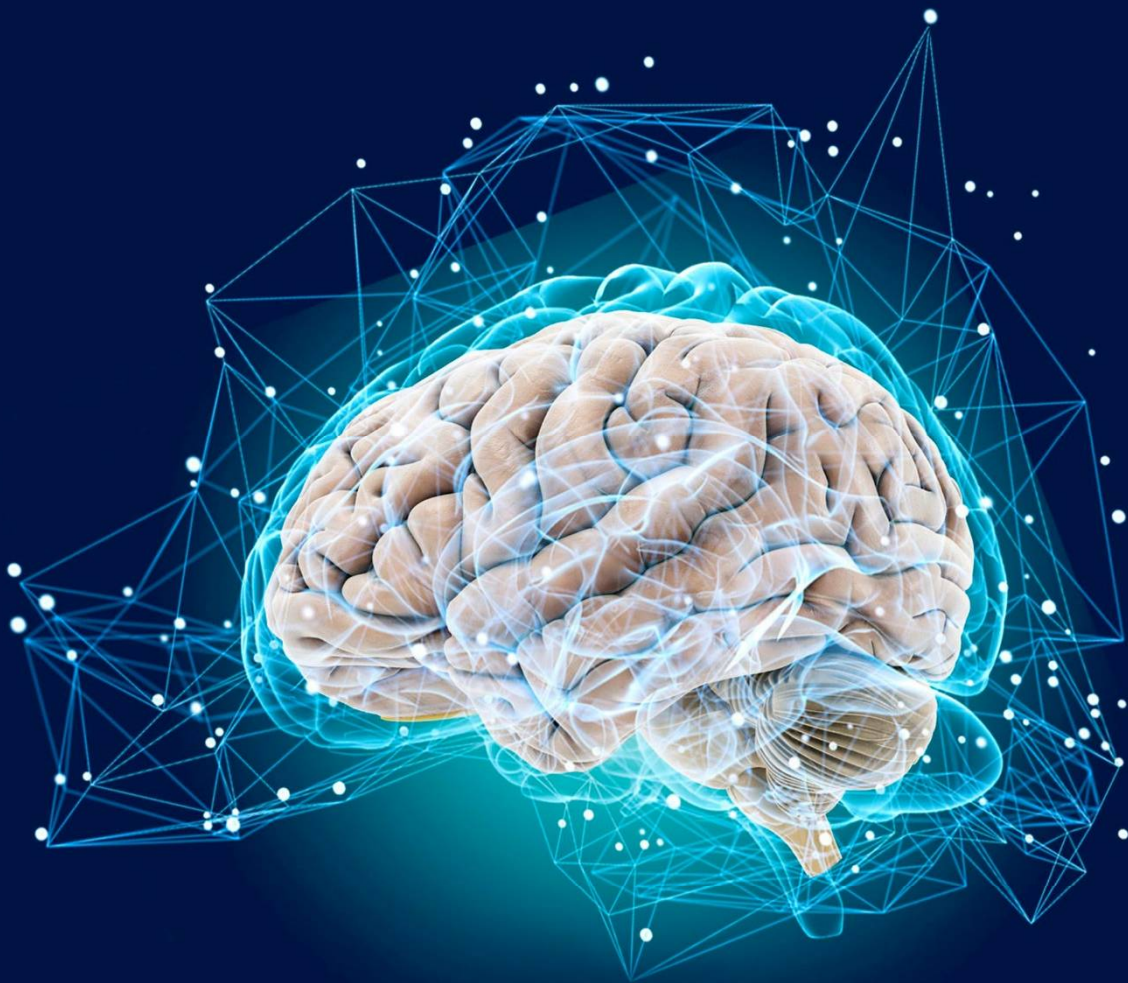

Impact Factor: 5.723

ISSN: 2181-0982
DOI: 10.26739/2181-0982
www.tadqiqot.uz

JNNR

JOURNAL OF NEUROLOGY AND
NEUROSURGERY RESEARCH



Volume 7, Issue 3

2026

ЖУРНАЛ НЕВРОЛОГИИ И НЕЙРОХИРУРГИЧЕСКИХ ИССЛЕДОВАНИЙ

ТОМ 7 НОМЕР 3

JOURNAL OF NEUROLOGY AND NEUROSURGERY RESEARCH
VOLUME 7, ISSUE 3



МАҚОЛАДА КЕЛТИРИЛГАН
ДАЛИЛЛАРНИНГ
ТЎҒРИЛИГИ УЧУН МУАЛЛИФ
МАСЪУЛДИР | АВТОР НЕСЕТ
ОТВЕТСТВЕННОСТЬ ЗА
ДОСТОВЕРНОСТЬ ФАКТОВ
ИЗЛОЖЕННЫХ В СТАТЬЕ



ЖУРНАЛ НЕВРОЛОГИИ И НЕЙРОХИРУРГИЧЕСКИХ ИССЛЕДОВАНИЙ

Бухарский государственный медицинский институт и tadqiqot.uz

Главный редактор:

Ходжиева Дилбар Таджиевна
доктор медицинских наук, профессор
Бухарского государственного медицинского
института. (Узбекистан).
ORCID ID: 0000-0002-5883-9533

Зам. главного редактора:

Хайдарова Дилдора Кадировна
доктор медицинских наук, профессор
Ташкентский государственный медицинский
университет. (Узбекистан).
ORCID ID: 0000-0002-4980-6158

Рецензируемый
научно-практический журнал
“Журнал неврологии
и нейрохирургических исследований”
Публикуется 6 раз в год
№3 (07), 2026
ISSN 2181-0982

Адрес редакции:

ООО Tadqiqot город Ташкент,
улица Амира Темура пр.1, дом-2.
web: <http://www.tadqiqot.uz/>;
Email: info@tadqiqot.uz
Тел: (+998-94) 404-0000

Макет и подготовка к печати
проводились в редакции журнала.

Дизайн - оформления:

Хуршид Мирзахмедов

Журнал зарегистрирован
в Управлении печати и информации г.
Ташкента Рег. №
от 01.07.2020 г.

“Неврологии и нейрохирургических
исследований” 3/2026

Электронная версия журнала на сайтах:

<https://tadqiqot.uz>, www.bsmi.uz

- - -

Журнал включен в перечень научных
изданий, рекомендованных к публикации
основных научных результатов
диссертаций по медицинским наукам с 27
сентября 2024 года Высшей
аттестационной комиссией Республики
Узбекистан (письмо № 361/6 от 2024
года).

РЕДАКЦИОННАЯ КОЛЛЕГИЯ:

Хайдаров Нодиржон Кадинович – доктор медицинских наук, профессор, ректор Ташкентский государственный медицинский университет. (Узбекистан).

Нуралиев Неккадам Абдуллаевич - доктор медицинских наук, профессор, иммунолог, микробиолог, проректор по научной работе и инновациям Бухарского государственного медицинского института. (Узбекистан).

Кариев Гайрат Маратович – доктор медицинских наук, профессор, директор Республиканского научного центра нейрохирургии Узбекистана. (Узбекистан).

Федин Анатолий Иванович - доктор медицинских наук, профессор, заслуженный врач РФ. Российский национальный исследовательский медицинский университет имени Н.И. Пирогова. (Россия).

Маджидова Екутхон Набиевна - доктор медицинских наук, профессор, Ташкентский государственный медицинский университет. (Узбекистан).

Рахимбаева Гулнора Саттаровна - доктор медицинских наук, профессор, Ташкентский государственный медицинский университет. (Узбекистан).

Джурбекова Азиза Тахировна – доктор медицинских наук, профессор Самаркандского государственного медицинского института. (Узбекистан).

Мамадалиев Абдурахмон Маматкулович - доктор медицинских наук, профессор Самаркандского государственного медицинского института. (Узбекистан).

Чутко Леонид Семенович - доктор медицинских наук, профессор, руководитель Центра поведенческой неврологии Института мозга человека им. Н.П. Бехтерева. (Россия).

Муратов Фахитдин Хайритдинович - доктор медицинских наук, профессор Ташкентский государственный медицинский университет. (Узбекистан).

Дьяконова Елена Николаевна - доктор медицинских наук, профессор, Ивановская государственная медицинская академия. (Россия).

Труфанов Евгений Александрович – доктор медицинских наук, профессор Национальный университет охраны здоровья Украины имени П.Л. Шупика и указать его расположение (Украина)

Норов Абдурахмон Убайдуллаевич – доктор медицинских наук, профессор, главный врач Бухарского областного многопрофильного медицинского центра. (Узбекистан)

Абдуллаева Наргиза Нурмаматовна – доктор медицинских наук, профессор Самаркандского государственного медицинского института. (Узбекистан).

Азизова Раъно Баходировна - доктор медицинских наук, доцент Ташкентский государственный медицинский университет. (Узбекистан).

Давлатов Салим Сулаймонович - Начальник отдела надзора качества образования, доцент Бухарского государственного медицинского института. (Узбекистан).

Артыкова Мавлюда Абдурахмановна - доктор медицинских наук, профессор Бухарского государственного медицинского института. (Узбекистан).

Уринов Мусо Болтаевич - доктор медицинских наук, доцент Бухарского государственного медицинского института. (Узбекистан).

Киличев Ибодулла Абдуллаевич – доктор медицинских наук, профессор Ургенчского филиала Ташкентской медицинской академии. (Узбекистан).

Рашидова Нилуфар Сафоевна - доктор медицинских наук, доцент Ташкентский государственный медицинский университет. (Узбекистан).

Ганиева Манижа Тимуровна - кандидат медицинских наук, доцент Таджикского государственного медицинского университета (Таджикистан).

Хазраткулов Рустам Бафоевич - доктор медицинских наук, руководитель научного отдела сосудистой патологии центральной нервной системы Республиканского специализированного научно – практического медицинского центра нейрохирургии, профессор кафедры нейрохирургии Центра развития профессиональной квалификации медицинских работников (Узбекистан).

Нуралиева Хафиза Отаевна - кандидат медицинских наук, доцент Тошкентского фармацевтического института. (Узбекистан).

Исмаилова Раъно Олимджановна – DSc, руководитель научного отдела патологии позвоночника и спинного мозга Республиканского специализированного научно – практического медицинского центра нейрохирургии (Узбекистан).

Югай Игорь Александрович – старший научный сотрудник отделения нейрохирургии детского возраста Республиканского специализированного научно – практического медицинского центра нейрохирургии. Доцент кафедры нейрохирургии Центра развития профессиональной квалификации медицинских работников (Узбекистан).

Иноятова Ситора Ойбековна - DSc, доцент кафедры Неврологии и народной медицины, Ташкентского государственного медицинского университета.

Абдукодиров Элдор Исроилович - DSc, доцент кафедры Неврологии и народной медицины, Ташкентского государственного медицинского университета.

Ахророва Шахло Ботировна - доцент кафедры неврологии Бухарского государственного медицинского института (DSc)

JOURNAL OF NEUROLOGY AND NEUROSURGICAL RESEARCH

Bukhara State Medical Institute and tadqiqot.uz

Chief Editor:

Khodjjeva Dilbar Tadjiyevna

Doctor of medical Sciences, Professor,
Bukhara state medical Institute. (Uzbekistan).
ORCID ID: 0000-0002-5883-9533

Deputy editor-in-chief:

Khaydarova Dildora Kadirovna

Doctor of Medical Sciences,
Professor of the Tashkent State Medical
University. (Uzbekistan).
ORCID ID: 0000-0002-4980-6158

Peer-reviewed scientific and
practical journal "Journal of Neurology
and Neurosurgical Research"
Published 6 times a year
#3 (07), 2026
ISSN 2181-0982

Editorial address:

Tadqiqot LLC the city of Tashkent,
Amir Temur Street pr. 1, House 2.
Web: <http://www.tadqiqot.uz/>;
Email: info@tadqiqot.uz
Phone: (+998-94) 404-0000

Layout and preparation for printing held in
the editorial office of the journal.

Design – pagemaker:
Khurshid Mirzakhmedov

Journal is registered at the Office of Press
and Information Tashkent city, Reg. No. July
1, 2020

"Neurology and neurosurgical research"
3/2026

**Electronic version of the
Journal on sites:**

www.tadqiqot.uz, www.bsmi.uz

The journal is included in the list of
scientific publications recommended for
publication of the main scientific results of
dissertations in medical sciences since
September 27, 2024 by the Higher
Attestation Commission of the Republic of
Uzbekistan (letter No. 361/6 dated 2024).

EDITORIAL TEAM:

Khaydarov Nodirjon Kadirovich - Doctor of Medicine, Professor, Rector of Tashkent State Medical University. (Uzbekistan).

Nuraliev Nekkadam Abdullaevich - Doctor of Medical Sciences, Professor, Immunologist, Microbiologist, Vice-Rector for Research and Innovation of the Bukhara State Medical Institute. (Uzbekistan).

Kariev Gayrat Maratovich - Doctor of Medicine, Professor, Director of the Republican Scientific Center for Neurosurgery of Uzbekistan. (Uzbekistan).

Anatoly Ivanovich Fedin - Doctor of Medical Sciences, professor, Honored Doctor of the Russian Federation. Russian National Research Medical University named after N.I. Pirogova. (Russia).

Madjidova Yokutxon Nabieva - Doctor of Medicine, Professor, Tashkent State Medical University. (Uzbekistan).

Rakhimbaeva Gulnora Sattarovna - Doctor of Medical Sciences, Professor, the Tashkent State Medical University. (Uzbekistan).

Djurabekova Aziza Taxirovna - Doctor of Medicine, Professor, the Samarkand State Medical Institute. (Uzbekistan).

Mamadaliyev Abdurakhmon Mamatkulovich - Doctor of Medical Sciences, Professor of the Samarkand State Medical Institute. (Uzbekistan).

Chutko Leonid Semenovich - Doctor of Medicine, Head of the Center for Behavioral Neurology of the Institute of Human Brain named after N.P. Bekhtereva. (Russia).

Muratov Fakhmitdin Khayritdinovich - Doctor of Medical Sciences, Professor, the Tashkent State Medical University. (Uzbekistan).

Dyakonova Elena Nikolaevna - Doctor of Medicine, professor of the Ivanovo State Medical Academy. (Russia).

Trufanov Evgeniy Aleksandrovich - Doctor of Medical Sciences, Professor, P.L. Shupyk National University of Health Protection of Ukraine and indicate its location (Ukraine).

Norov Abdurakhmon Ubaydullaevich - Doctor of Medicine, professor, Chief Physician of the Bukhara Regional Multidisciplinary Medical Center. (Uzbekistan).

Abdullaeva Nargiza Nurmamatovna - Doctor of Medicine, professor of the Samarkand State Medical Institute. (Uzbekistan).

Azizova Rano Baxodirovna - doctor of medical Sciences, associate Professor of the Tashkent State Medical University. (Uzbekistan).

Davlatov Salim Sulaimonovich - Head of the Department of education quality supervision, associate Professor of the Bukhara state medical Institute. (Uzbekistan).

Artykova Mavlyuda Abdurakhmanovna - Doctor of Medical Sciences, Professor of the Bukhara State Medical Institute. (Uzbekistan).

Urinov Muso Boltaevich - Doctor of Medicine, Associate Professor, Bukhara State Medical Institute. (Uzbekistan).

Kilichev Ibodulla Abdullaevich - Doctor of Medicine, professor of the Urgench branch of the Tashkent Medical Academy. (Uzbekistan).

Rashidova Nilufar Safoevna - doctor of medical Sciences, associate Professor of the Tashkent State Medical University. (Uzbekistan).

Ganieva Manizha Timurovna - Candidate of Medical Sciences, Associate Professor, Tajik State Medical University. (Tajikistan).

Hazratkulov Rustam Bafoevich - Doctor of Medicine, head of the scientific department of vascular pathology of the central nervous system of the Republican specialized scientific and practical medical center for neurosurgery, professor of the department of neurosurgery at the Center for the development of professional qualifications of medical workers (Uzbekistan).

Nuralieva Hafiza Otayevna - Candidate of medical Sciences, associate Professor, Toshkent pharmaceutical Institute. (Uzbekistan).

Ismailova Rano Olimdjanovna - Doctor of Medicine, head of the spine department of the Republican specialized scientific and practical medical center of neurosurgery (Uzbekistan).

Yugay Igor Aleksandrovich - senior research of the scientific department of pediatric of the Republican specialized scientific and practical medical center for neurosurgery. Associate professor of the department of neurosurgery at the Center for the development of professional qualifications of medical workers (Uzbekistan).

Inoyatova Sitora Oybekovna – DSc Associate Professor, Department of Neurology and Traditional Medicine, Tashkent State Medical University

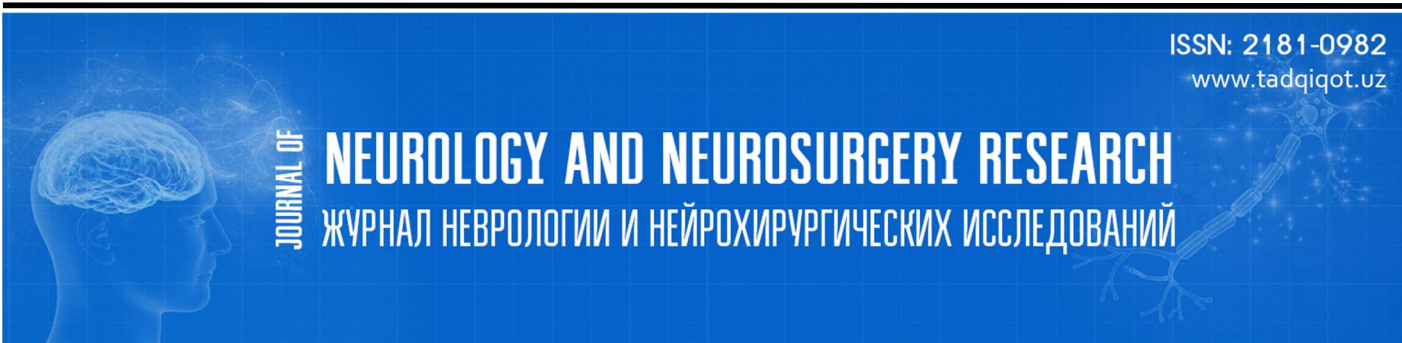
Abdukodirov Eldor Isroilovich – DSc Associate Professor, Department of Neurology and Traditional Medicine, Tashkent State Medical University

Akhrorova Shakhlo Botirovna - Associate Professor of the Department of Neurology, Bukhara State Medical Institute, Doctor of Science (DSc).

СОДЕРЖАНИЕ | CONTENT

1. Халимов Равшан Джурабайевич, Джураев Ахрарбек Махматович, Ахророва Шахло Ботировна КЛИНИКО-ДИАГНОСТИЧЕСКИЙ АНАЛИЗ НЕЙРОГЕННЫХ ДЕФОРМАЦИЙ У ДЕТЕЙ И ОПТИМИЗАЦИЯ ЛЕЧЕНИЯ.....	7
2. Сайдумаров Дилшод Мирзаахматович, Максудов Бахтиёржон Мухаммадхонович, Давлатов Баходиржон Набижонович, Кузиев Ортикшер Илмидинович, Исмоилова Муаззам Исроиловна ПЕРВЫЙ ОПЫТ ИСПОЛЬЗОВАНИЯ ПЕРСОНАЛИЗИРОВАННЫХ 3D-МОДЕЛЕЙ В ХИРУРГИИ ПЕРЕЛОМОВ ГРУДОПОЯСНИЧНОГО ОТДЕЛА ПОЗВОНОЧНИКА.....	11
3. Истамова Ситора Ньматовна, Шомуродова Дилноза Салимовна АУТИСТИК СПЕКТР БУЗИЛИШИ БЎЛГАН БОЛАЛАРДА НУТҚ БУЗИЛИШИГА ТАЪСИР ҚИЛУВЧИ ГЕНЕТИК ОМИЛЛАРНИ ЎРГАНИШ.....	17
4. Sirojiddinova Nilufar Sharofiddinova, Xaydarov Nodirjon Kadirovich LAKTATSIYA DAVRIDA AYOLLARDA KUZATILADIGAN KLINIK-NEVROLOGIK O'ZGARISHLARNING O'ZIGA XOSLIGI VA ULARGA TA'SIR QILUVCHI OMILLAR TAVSIFI.....	21
5. Faxmitdin Xayritdinovich Mutarov, Shahnoza Shohimardonovna Kuziyeva TIZIMLI QIZIL BO'RICHADA NEVROLOGIK O'ZGARISHLAR: ZARARLANISH SPEKTRI, PATOGENEZI, DIAGNOSTIKA VA DAVOLASH YONDASHUVI. (Adabiyotlar sharxi).....	25
6. Ниязов Шухрат Тоштимирович, Рашидова Севарахон Истамовна СТРУКТУРНАЯ И ФУНКЦИОНАЛЬНАЯ МАГНИТНО-РЕЗОНАНСНАЯ ТОМОГРАФИЯ В ДИАГНОСТИКЕ НЕЙРОСОСУДИСТЫХ ЗАБОЛЕВАНИЙ ПОДРОСТКОВОГО ВОЗРАСТА.....	28
7. Джурабекова Азиза Тохировна, Мурадова Мамлакат Мирзаевна КЛИНИКО-НЕВРОЛОГИЧЕСКИЕ НАРУШЕНИЯ ПРИ ОСТРЫХ МЕТАБОЛИЧЕСКИХ СОСТОЯНИЯХ: СТРУКТУРА И ФАКТОРЫ ТЯЖЕСТИ.....	32
8. Байшарипова Мухайё Увайдиллаевна, Омонова Умида Тулкиновна, Мирзаева Муниса Шухрат кизи ДИСКИНЕТИЧЕСКАЯ ФОРМА ДЕТСКОГО ЦЕРЕБРАЛЬНОГО ПАРАЛИЧА: РАННЯЯ ДИАГНОСТИКА И СОВРЕМЕННЫЕ ПОДХОДЫ К ЛЕЧЕНИЮ.....	36
9. Игамова Саодат Суръатовна, Джурабекова Азиза Тохировна ЧАСТОТА РАЗЛИЧНЫХ КЛИНИЧЕСКИХ ФЕНОТИПОВ ЗАДЕРЖКИ ПСИХОРЕЧЕВОГО РАЗВИТИЯ У ДЕТЕЙ РАННЕГО ВОЗРАСТА.....	41
10. Камалова Нигора Лазиз кизи ОЦЕНКА КОГНИТИВНЫХ НАРУШЕНИЙ У ЛИЦ МОЛОДОГО ВОЗРАСТА С ХРОНИЧЕСКИМ АЛКОГОЛИЗМОМ И ОПТИМИЗАЦИЯ МЕТОДОВ ТЕРАПИИ.....	44
11. Мамурова Маликахон Мирхамзаевна, Шомуродова Дилноза Салимовна РАННЯЯ УЛЬТРАЗВУКОВАЯ ДИАГНОСТИКА ПОЧЕЧНОЙ ДИСФУНКЦИИ КАК МЕТОД ВЫЯВЛЕНИЯ КОГНИТИВНЫХ РАССТРОЙСТВ У ПАЦИЕНТОВ С ДИСЦИРКУЛЯТОРНОЙ ЭНЦЕФАЛОПАТИЕЙ В СРЕДНЕМ ВОЗРАСТЕ.....	51
12. Ходжиева Дилбар Таджиевна, Рашидов Мухсин Нарзи угли НЕЙРОФИЗИОЛОГИЧЕСКИЕ И БИОМАРКЕРНЫЕ АСПЕКТЫ ВОССТАНОВЛЕНИЯ РЕЧЕВОЙ ФУНКЦИИ У ПАЦИЕНТОВ С АФАЗИЕЙ ПОСЛЕ ИНСУЛЬТА.....	54
13. Орипов Шохрухбек Кахрамон угли, Маджидова Ёкутхон Набиевна ОЦЕНКА СОСТОЯНИЯ КОГНИТИВНЫХ ФУНКЦИЙ У БОЛЬНЫХ С РАССЕЯННЫМ СКЛЕРОЗОМ.....	58
14. Амиржанова Дилдора Зарифбаевна РЕЗУЛЬТАТЫ СРАВНИТЕЛЬНОГО ИССЛЕДОВАНИЯ ГЕНДЕРНЫХ РАЗЛИЧИЙ В ПСИХОТЕРАПИИ ПАЦИЕНТОВ С ДИАГНОЗОМ ХРОНИЧЕСКОЙ БЕССОННИЦЫ.....	61
15. Киличев Фаррух Ахмадович, Ярмухамедова Наргиза Анваровна, Алиев Мансур Абдухаликович ПЕРСОНАЛИЗИРОВАННАЯ РАННЯЯ РЕАБИЛИТАЦИЯ ПОСЛЕ МЕХАНИЧЕСКОЙ ТРОМБЭКТОМИИ: ВЛИЯНИЕ НА ФУНКЦИОНАЛЬНЫЕ ИСХОДЫ.....	67
16. Кузиев Ортикшер Илмидинович, Разоков Вохиджон Вахобович, Хакимжонов Шохжахон Шухратжон угли, Исмоилова Муаззам Исроиловна, Рахмонов Кодиржон Комилжонович РОЛЬ ПЕРСОНАЛИЗИРОВАННОГО 3D-ПРЕДОПЕРАЦИОННОГО ПЛАНИРОВАНИЯ В ОПТИМИЗАЦИИ ТРАЕКТОРИИ ВИНТОВ ПРИ ФИКСАЦИИ АТЛАНТОАКСИАЛЬНОГО СЕГМЕНТА.....	72
17. Усманова Гулчехра Эркиновна, Рахимбаева Гулнора Саттаровна ПРОГНОСТИЧЕСКАЯ ЗНАЧИМОСТЬ ГЛИАЛЬНОГО НЕЙРОТРОФИЧЕСКОГО ФАКТОРА ПРИ ГЕМОРРАГИЧЕСКОМ ИНСУЛЬТЕ.....	78

18. Шамансурова Шаанвар Шамурадович, Охунбаев Жахонгир Музаффарович, Зиямухамедова Нилуфар Мархаматовна СЛУЧАЙ ИЗ ПРАКТИКИ: СИНДРОМ АЙКАРДИ У РЕБЕНКА МУЖСКОГО ПОЛА.....	82
19. Ибодуллаева Мумтозахон Дилмурод кизи, Даминова Хилола Маратовна СОВРЕМЕННЫЕ МЕТОДЫ КЛИНИЧЕСКОЙ ОЦЕНКИ КОГНИТИВНЫХ ФУНКЦИЙ.....	86
20. Маджидова Ёкутхон Набиевна, Каримова Гулхумор Латифжон кизи ОСОБЕННОСТИ НЕВРОЛОГИЧЕСКИХ ПРОЯВЛЕНИЙ У ДОНОШЕННЫХ МАЛОВЕСНЫХ ДЕТЕЙ В ЗАВИСИМОСТИ ОТ ЭТИОЛОГИЧЕСКОГО ФАКТОРА.....	91
21. Мирджурев Эльбек Миршавкатович, Адамбаев Зуфар Ибрагимович, Кораева Лобар Кувондиковна АНАЛИЗ КЛИНИЧЕСКОЙ ЭФФЕКТИВНОСТИ ФИТОСТИМУЛЯТОРА BDNF В ТЕРАПИИ ОСТРОГО ИШЕМИЧЕСКОГО ИНСУЛЬТА.....	95
22. Омонова Умида Тулкиновна, Зияходжаева Зилолахон Бахрамовна, Тилалова Улгузией Йулдашевна НЕЙРОПСИХОЛОГИЧЕСКИЕ НАРУШЕНИЯ ПРИ МИОДИСТРОФИИ ДЮШЕННА: СОВРЕМЕННЫЙ ВЗГЛЯД НА ПРОБЛЕМУ.....	99
23. Уринова Гулноза Гуломиддиновна СТРУКТУРА КОГНИТИВНЫХ И ПСИХОЭМОЦИОНАЛЬНЫХ НАРУШЕНИЙ У ПАЦИЕНТОВ МОЛОДОГО ВОЗРАСТА, ПЕРЕНЕСШИХ НОВУЮ КОРОНАВИРУСНУЮ ИНФЕКЦИЮ.....	103
24. Адамбаев Зуфар Ибрагимович, Пазылова Аида Султановна СРАВНИТЕЛЬНАЯ ХАРАКТЕРИСТИКА УРОВНЕЙ ПРОВΟΣПАЛИТЕЛЬНЫХ МЕДИАТОРОВ И МАТРИКСНЫХ МЕТАЛЛОПРОТЕИНАЗ ПРИ РАЗЛИЧНЫХ ЭТИОЛОГИЧЕСКИХ ФОРМАХ ЦЕРЕБРАЛЬНОЙ МИКРОАНГИОПАТИИ.....	106
25. Адамбаев Зуфар Ибрагимович, Каримов Бахромжон Бахтиер углы ФАКТОРЫ РИСКА ИШЕМИЧЕСКОГО ИНСУЛЬТА И СОВРЕМЕННАЯ СТРАТЕГИЯ ПРОФИЛАКТИКИ.....	111
26. Маматханова Чарос Баходировна СТРАТИФИКАЦИЯ ХИРУРГИЧЕСКОГО И РЕАБИЛИТАЦИОННОГО ЛЕЧЕНИЯ ПОСТТРАВМАТИЧЕСКИХ МИЕЛОПАТИЙ НА УРОВНЕ ШЕЙНОГО И ГРУДНОГО ОТДЕЛОВ ПОЗВОНОЧНИКА.....	118
27. Маматханова Чарос Баходировна АНАЛИЗ СТРУКТУРЫ БОЛЬНЫХ С ПАТОЛОГИЕЙ ПОЗВОНОЧНИКА И СПИННОГО МОЗГА РЕСПУБЛИКАНСКОГО ЦЕНТРА РЕАБИЛИТАЦИИ ИНВАЛИДОВ.....	122
28. Саттаров Алишер Рахимович, Шадманов Бахтиер Рустамович, Рустамова Фотима Бахтиеровна НОВЫЙ ПОДХОД К МЕДИЦИНСКОЙ РЕАБИЛИТАЦИИ ПАЦИЕНТОВ ПОСЛЕ ХИРУРГИЧЕСКОГО ЛЕЧЕНИЯ ГРЫЖ МЕЖПОЗВОНКОВЫХ ДИСКОВ.....	126
29. Эргашева Наргиза Обиджоновна, Тиллаева Фотима Нуриддиновна КЛИНИЧЕСКАЯ ОЦЕНКА ВЕГЕТАТИВНОЙ НЕРВНОЙ СИСТЕМЫ: ШКАЛЫ ВЕЙНА, ИНДЕКС КЕРДО, ДЕРМОГРАФИЗМ И ПРОБА АШНЕРА–ДАНИНИ (ЛИТЕРАТУРНЫЙ ОБЗОР).....	130
30. Эргашева Наргиза Обиджоновна, Магзумова Раънохон Арсланбековна СТРУКТУРНО-ФУНКЦИОНАЛЬНЫЕ КОРРЕЛЯТЫ СОСУДИСТЫХ КОГНИТИВНЫХ НАРУШЕНИЙ ПРИ ХРОНИЧЕСКОЙ ИШЕМИИ ГОЛОВНОГО МОЗГА.....	136
31. Саидова Саида Садуллоевна, Матмуродов Рустамбек Жуманазарович, Абдуллаева Васида Каримбековна, Шадманова Лола Абдужалиловна ВЕГЕТАТИВ БУЗИЛИШЛАРНИ ИЖТИМОЙ ИЗОЛЯЦИЯ ШАРОИТИДАГИ ПЕНИТЕНЦИАР СТРЕСС БИЛАН ЎЗARO БОҒЛИҚЛИГИ.....	144
32. Yusupxodjayeva Surayyo To'liqinovna "REVMATOID ARTRIT BILAN OG'RIGAN BEMORLARDA STRESS VA XAVOTIR DARAJASINING KASALLIK FAOLLIGIGA TA'SIRI HAMDA KOMPLEKS PSIXOTERAPEVTIK YONDASHUV NATIJALARI".....	151
33. Хайдарова Дилдора Кадиловна, Давронова Хилола Завкиддин кизи ПАРКИНСОН СИНДРОМИДА БОШ МИЯДА ҚОН АЙЛАНИШИНING СУРУНКАЛИ БУЗИЛИШИНING ПАТОГЕНЕТИК ОМИЛЛАРИ.....	158
34. Усманов Саидолим Ахралович КЛИНИКО-НЕЙРОПСИХОЛОГИЧЕСКАЯ ЭФФЕКТИВНОСТЬ ТРАНСКРАНИАЛЬНОЙ МИКРОПОЛЯРИЗАЦИИ В ТЕРАПИИ ДЕТЕЙ С ЗАДЕРЖКОЙ ПСИХОРЕЧЕВОГО РАЗВИТИЯ.....	162



УДК 616-089:004.94

Кузиев Ортикшер Илмиддинович

Медицинский университет «Central Asian Medical University»

Разоков Вохиджон Вахобович

Ферганский филиал Республиканского научного центра экстренной медицинской помощи

Хакимжонов Шохжохон Шухратжон угли

Ферганский филиал Республиканского научного центра экстренной медицинской помощи

Исмоилова Муаззам Исроиловна

Ферганский медицинский институт общественного здоровья

Рахмонов Кодиржон Комилжонович

Медицинский университет «Central Asian Medical University»

РОЛЬ ПЕРСОНАЛИЗИРОВАННОГО 3D-ПРЕДОПЕРАЦИОННОГО ПЛАНИРОВАНИЯ В ОПТИМИЗАЦИИ ТРАЕКТОРИИ ВИНТОВ ПРИ ФИКСАЦИИ АТЛАНТОАКСИАЛЬНОГО СЕГМЕНТА

<http://dx.doi.org/10.5281/zenodo.20069140>

АННОТАЦИЯ

Цель исследования - оценить влияние персонализированного 3D-предоперационного планирования на точность и безопасность установки винтов при задней фиксации атлантоаксиального сегмента. Проанализированы данные 10 пациентов с атлантоаксиальной нестабильностью, оперированных по методике Goel-Harms. Предоперационное планирование выполнялось по данным МСКТ с использованием 3D Slicer и 3D-печати анатомических моделей. Во всех случаях достигнута точная установка винтов без перфорации кортикальной пластинки. Среднее отклонение составило $12,5^\circ \pm 3,7^\circ$, минимальное расстояние до позвоночной артерии - $3,1 \pm 0,8$ мм. Операционное время - 145 ± 18 минут. Отмечено значительное улучшение клинических показателей (VAS, ASIA, NDI). Осложнений не зарегистрировано. Метод повышает точность, безопасность и эффективность фиксации C1-C2.

Ключевые слова: атлантоаксиальная нестабильность, 3D-планирование, 3D-печать, фиксация C1-C2, Goel-Harms, позвоночная артерия.

Kuziev Ortiqsher Ilmiddinovich

Medical University "Central Asian Medical University"

Razokov Vokhidjon Vakhobovich

Fergana Branch of the Republican research centre of emergency medicine

Xakimjonov Shokhjakhon Shukhratjon ugli

Fergana Branch of the Republican Scientific Center for Emergency Medical Care

Ismoilova Muazzam Isroilovna

Fergana Medical Institute of Public Health

Rahmonov Qodirjon Komiljonovich

Medical University "Central Asian Medical University"

PERSONALIZED 3D PREOPERATIVE PLANNING IN C1-C2 FIXATION: IMPACT ON THE ACCURACY AND SAFETY OF SCREW PLACEMENT

ABSTRACT

The aim of the study was to evaluate the impact of personalized 3D preoperative planning on the accuracy and safety of screw placement in posterior atlantoaxial fixation. Data from 10 patients with atlantoaxial instability treated using the Goel-Harms technique were analyzed. Preoperative planning was based on MSCT data using 3D Slicer with subsequent 3D printing of anatomical models. In all cases, accurate screw placement was achieved without cortical breach. The mean deviation was $12.5^\circ \pm 3.7^\circ$, and the minimum distance to the vertebral artery was 3.1 ± 0.8 mm. The operative time averaged 145 ± 18 minutes. Significant improvement in clinical outcomes (VAS, ASIA, NDI) was observed. No complications were recorded. The method improves the accuracy, safety, and effectiveness of C1-C2 fixation.

Keywords: atlantoaxial instability, 3D planning, 3D printing, C1-C2 fixation, Goel-Harms, vertebral artery.

Quziyev Ortiqsher Ilmiddinovich

"Central Asian Medical University"

Razokov Vohidjon Vahobovich

Respublika shoshilinch tibbiy yordam ilmiy markazining Farg'ona filiali

Xakimjonov Shoxjahon Shuxratjon o'g'li

Respublika shoshilinch tibbiy yordam ilmiy markazining Farg'ona filiali
Ismoilova Muazzam Isroilovna
Farg'ona jamoat salomatligi tibbiyot instituti
Raxmonov Kodirjon Komiljonovich
"Central Asian Medical University" tibbiyot universiteti

C1–C2 FIKSATSIIYASIDA INDIVIDUAL 3D OPERATSIYADAN OLDINGI REJALASHTIRISH: VINTLARNI JOYLASHTIRISH ANIQLIGI VA XAVFSIZLIGIGA TA'SIRI

ANNOTATSIYA

Tadqiqotning maqsadi - atlantoaksial segmentning orqa fiksatsiyasida vintlarni o'rnatish aniqligi va xavfsizligiga individual 3D preoperativ rejalashtirishning ta'sirini baholash. Goel-Harms usuli bilan operatsiya qilingan atlantoaksial beqarorlikka ega 10 nafar bemor ma'lumotlari tahlil qilindi. Operatsiyadan oldingi rejalashtirish MSKT ma'lumotlari asosida 3D Slicer dasturi yordamida va anatomik 3D modellarni chop etish orqali amalga oshirildi. Barcha holatlarda vintlar kortikal plastinkani shikastlamasdan aniq o'rnatildi. O'rtacha og'ish $12,5^\circ \pm 3,7^\circ$, umurtqa arteriyasigacha minimal masofa $3,1 \pm 0,8$ mm ni tashkil etdi. Operatsiya davomiyligi 145 ± 18 daqiqa bo'ldi. Klinik ko'rsatkichlar (VAS, ASIA, NDI) sezilarli yaxshilandi. Asoratlar kuzatilmadi. Ushbu usul C1-C2 fiksatsiyasining aniqligi, xavfsizligi va samaradorligini oshiradi.

Kalit so'zlar: atlantoaksial beqarorlik, 3D rejalashtirish, 3D chop etish, C1-C2 fiksatsiya, Goel-Harms, umurtqa arteriyasi.

Введение. Атлантаксиальная нестабильность (ААИ) — это сложное клиническое состояние, которое может приводить к компрессии спинного мозга, острому неврологическому дефициту и угрозе жизни пациента. Показаниями к хирургической стабилизации являются травматические переломы, врождённые аномалии, дегенеративные изменения и воспалительные процессы в области краниовертебрального перехода - всех этих ситуаций следует избегать из-за риска прогрессирующей нестабильности и осложнений при неверно установленной фиксации [4, 6, 12].

Методики задней фиксации C1-C2 с установкой винтов (в частности, техника Goel-Harms) в настоящее время считаются золотым стандартом хирургического лечения атлантаксиальной нестабильности благодаря высокой биомеханической стабильности и эффективности слияния. Однако эта зона зрения характеризуется тесной взаимосвязью костных структур с позвоночной артерией и спинным мозгом, что делает установку винтов технически сложной и потенциально опасной. Так, риск ятрогенная повреждения позвоночной артерии при установке винтов C1-C2 оценивается в пределах от 1,3% до 8,2% в различных клинических сериях [1, 4, 7, 10].

Традиционное планирование траекторий винтов основано на стандартных анатомических ориентирах и внутриоперационной рентгеноскопии, но оно не всегда учитывает индивидуальные особенности анатомии пациента, в частности вариации хода позвоночной артерии или форму костных структур. Анализ с использованием компьютерной томографии (КТ) с трёхмерной реконструкцией помогает визуализировать параметры костных структур и определить оптимальные углы установки винтов, уменьшая риск перфорации кортикальной поверхности и травмы сосудов [2,3,8,11].

Современные технологии трёхмерного предоперационного планирования и моделирования позволяют создавать пациент-специфичные 3D-реконструкции, которые дают возможность детально оценить отношения костных и сосудистых структур перед операцией. Например, использование 3D-платформы 3D Slicer для предоперационного планирования фиксации заднего отдела C1-C2 значительно улучшает выбор стратегии установки винтов, сокращает операционное время и снижает риски травмы позвоночной артерии по сравнению с традиционными методами без 3D-реконструкции [8, 11, 12].

Кроме того, исследования показывают, что визуализация и моделирование анатомии с использованием 3D-моделей способствует более безопасному позиционированию винтов, особенно у пациентов с вариациями позвоночной артерии или сложной анатомией краниовертебрального перехода [2, 3, 5, 8, 9, 11]. Несмотря на это, внедрение персонализированного 3D-планирования в повседневную клиническую практику пока остаётся ограниченным, и влияние этого подхода на оптимизацию траектории винтов и снижение осложнений требует дальнейшего изучения.

Целью данного исследования является оценка роли персонализированного 3D-предоперационного планирования в оптимизации траектории винтов при фиксации C1-C2 с акцентом

на безопасность и точность установки, минимизацию риска травмы позвоночной артерии и улучшение хирургических результатов.

Материалы и методы: В 2025 году в частной клинике «Compass Hospital» и в отделении нейрохирургии Ферганского филиала Республиканского научного центра экстренной медицинской помощи было проведено оперативное лечение 10 пациентов с атлантаксиальной нестабильностью методом задней фиксации C1-C2 по технике Goel-Harms.

Все пациенты имели клинические и радиологические признаки нестабильности, подтверждённые мультиспиральной компьютерной томографией (МСКТ) и функциональными пробами шейного отдела позвоночника. Пациенты проходили полное клиническое обследование по стандартам нейрохирургии.

Для всесторонней оценки состояния пациентов и эффективности применяемой методики была использована комплексная система критериев, включающая клиническую оценку, прецизионное предоперационное планирование с применением трёхмерных технологий, а также детальное описание хирургической техники и последующий анализ результатов.

Клиническая оценка проводилась путем измерения следующих показателей: интенсивность болевых ощущений определялась с использованием визуальной аналоговой шкалы (VAS); неврологический дефицит оценивался в соответствии с критериями American Spinal Injury Association (ASIA); влияние патологической нестабильности шейного отдела позвоночника на качество жизни оценивалось посредством модифицированного индекса функциональной активности шеи (Neck Disability Index, NDI).

Индивидуальное предоперационное планирование траектории установки транспедикулярных винтов C1-C2 осуществлялось на основе детального анализа мультиспиральной компьютерной томографии (МСКТ) с толщиной среза от 0,5 до 1 мм. Для сегментации костных структур верхних шейных позвонков (C1-C2) и трёхмерной визуализации в непосредственной близости от позвоночной артерии использовался программный пакет 3D Slicer. В ходе планирования определялись оптимальные точки входа, длина и диаметр винтов, а также углы их установки, учитывая индивидуальные анатомические особенности пациента и минимизируя риск повреждения позвоночной артерии. Смоделированные траектории подвергались верификации на виртуальном макете для оценки безопасности и осуществимости установки винтов.

Для повышения точности и валидации предоперационного плана осуществлялась трёхмерная печать анатомического макета. Сегменты C1-C2 с запланированными траекториями экспортировались в формате STL и печатались на 3D-принтере (Creality Ender 3 V3 SE) с разрешением 0,1-0,2 мм. Полученные макеты использовались для визуальной оценки и имитации процесса установки винтов, что позволяло детально изучить удобство выбранных траекторий, оценить оптимальные углы установки и выявить потенциальные трудности, связанные с доступом к операционному полю.

Все оперативные вмешательства проводились с использованием стандартной задней методики Goel-Harms. Фиксация латеральных масс C1 осуществлялась транспедикулярными винтами, в то время как ножки или перешейки C2 фиксировались с помощью педикулярных или парс-винтов. Установка винтов производилась в соответствии с индивидуальным трехмерным предоперационным планом. Интраоперационная рентгеноскопия применялась для подтверждения корректности позиционирования имплантатов.

Эффективность предоперационного трехмерного планирования и корректность хирургического вмешательства оценивались по совокупности следующих параметров: точность установки винтов (отсутствие перфорации кортикальной пластинки), безопасность в отношении позвоночной артерии (сохранение адекватной безопасной дистанции), практическая реализуемость (соответствие имитации установки на трехмерном макете данным виртуального моделирования). Также анализировалась динамика клинических показателей: болевого синдрома (VAS), неврологического статуса (ASIA) и уровня функциональной активности (NDI) в сравнении с предоперационными данными. Дополнительно фиксировались операционное время и частота зарегистрированных интра- и послеоперационных осложнений.

Результаты: Демографическая и клиническая характеристика пациентов.

В исследовании приняло участие 10 пациентов (6 мужчин, 4 женщины) со средним возрастом $42,3 \pm 13,1$ года (диапазон: 19-68 лет), пролеченных методом задней фиксации C1-C2 по технике Goel-Harms с применением 3D-планирования и 3D-печатных макетов. У всех пациентов была диагностирована атлантоаксиальная нестабильность, что было подтверждено данными мультиспиральной компьютерной томографии (МСКТ) и

результатами функциональных проб. До оперативного вмешательства средний уровень болевого синдрома по визуальной аналоговой шкале (VAS) составлял $7,4 \pm 1,2$ балла. Показатели неврологического статуса по шкале American Spinal Injury Association (ASIA) варьировали от C до E, а средний индекс функциональной активности шеи (Neck Disability Index, NDI) составил $36,5 \pm 8,2$ %, что соответствует умеренной степени ограничения повседневной активности.

Результаты 3D-планирования и печати макета.

Трехмерное моделирование предоставило возможность для определения индивидуальных траекторий установки винтов у 100% пациентов, которые отличались от стандартных анатомических ориентиров. Среднее отклонение от стандартных траекторий составило $12,5^\circ \pm 3,7^\circ$ по углу наклона и $2,3 \pm 0,9$ мм по глубине установки винта. Использование 3D-печатных макетов позволило провести визуальную верификацию запланированных траекторий и имитировать процесс установки винтов, что подтвердило практическую реализуемость предоперационных 3D-планов.

Хирургическая реализация и интраоперационные данные

Во всех случаях установка винтов была осуществлена строго в соответствии с запланированными траекториями, без признаков перфорации кортикальной пластинки. Минимальное расстояние до позвоночной артерии, рассчитанное на этапе планирования, составило $3,1 \pm 0,8$ мм, что свидетельствует о соблюдении безопасного интервала. Среднее время оперативного вмешательства составило 145 ± 18 минут, что несколько меньше по сравнению с данными исторического контроля (160-180 минут) для стандартной методики Goel-Harms без применения 3D-технологий. Серьезных осложнений, связанных с повреждением сосудов или спинного мозга, в данной группе пациентов не зарегистрировано.

Таблица №1. Клинические показатели

Пациент	VAS (до/после)	ASIA (до/после)	NDI (%) (до/после)	Отклонение от стандартной траектории (°)
1	8 / 2	C / D	42 / 18	11
2	7 / 1	E / E	35 / 12	14
3	6 / 1	C / D	30 / 10	12
4	7 / 2	E / E	38 / 15	10
5	8 / 3	E / E	41 / 17	13
6	7 / 2	D / D	36 / 14	12
7	6 / 1	C / D	34 / 11	12
8	8 / 2	E / E	39 / 16	11
9	7 / 1	E / E	35 / 13	13
10	7 / 2	E / E	37 / 14	13

После операционная динамика клинических показателей: по результатам проведенного лечения отмечено существенное улучшение состояния пациентов. Среднее снижение болевого синдрома по визуальной аналоговой шкале (VAS) составило 5,5 балла. У пациентов с исходным неврологическим дефицитом зафиксировано улучшение на 1-2 уровня по шкале ASIA. Среднее снижение индекса функциональной активности шеи (NDI) на 20,5 % свидетельствует о значительном улучшении повседневной активности и качества жизни пациентов.

Клинический случай: Особо показательным является случай 46-летнего пациента с переломом зубовидного отростка по типу III по Anderson-D'Alonzo, осложненным выраженным смещением и ротацией тела C2, а также подвывихом атлантоаксиального сочленения (Рис. 1). Для оптимизации предоперационной подготовки была выполнена 3D-реконструкция сегмента C1-C2. На основе трехмерной модели были определены индивидуальные траектории установки винтов, учитывающие специфику анатомии и смещение зубовидного отростка (Рис. 2).

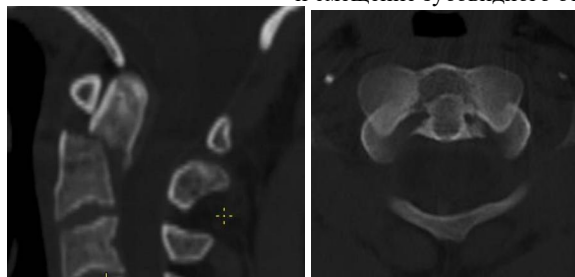


Рисунок 1: Предоперационная МСКТ, демонстрирующая перелом зубовидного отростка типа III с подвывихом и ротацией C2.

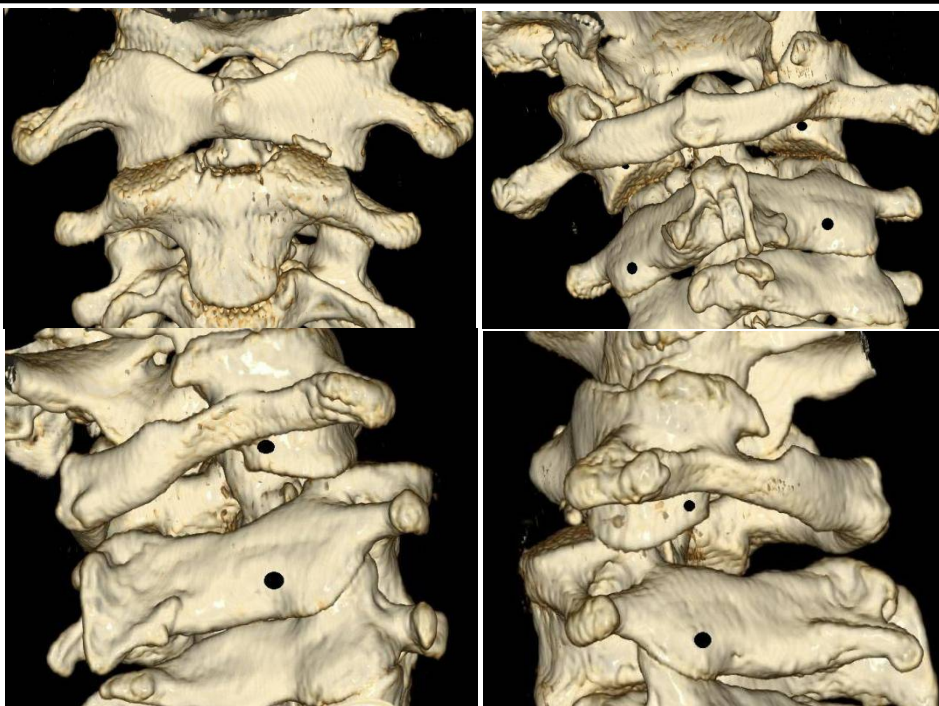


Рисунок 2: Трехмерная модель сегмента C1–C2, использованная для предоперационного планирования.

С целью практической отработки хирургического доступа и процедуры установки имплантатов был напечатан 3D-макет сегмента C1-C2. В процессе репетиции операции на макете были смоделированы траектории установки винтов, проверены углы их наклона относительно позвоночной артерии, а также оценено смещение латеральных масс. Данный этап позволил корректировать угол наклона винтов на 12° по сравнению со стандартной расчетной траекторией. Такая коррекция обеспечила безопасное расстояние до позвоночной артерии и точное

позиционирование винтов без перфорации кортикальной пластинки (Рис. 3).

Оперативное вмешательство было проведено задним доступом по методике Goel-Harms. По результатам послеоперационной МСКТ была подтверждена анатомически правильная позиция C1-C2, восстановление траектории зубовидного отростка и успешное устранение подвывиха (Рис. 4). Клинически отмечено значительное снижение боли по VAS с 8 до 2 баллов, восстановление неврологического статуса до уровня ASIA D и уменьшение показателя NDI с 42% до 18%.

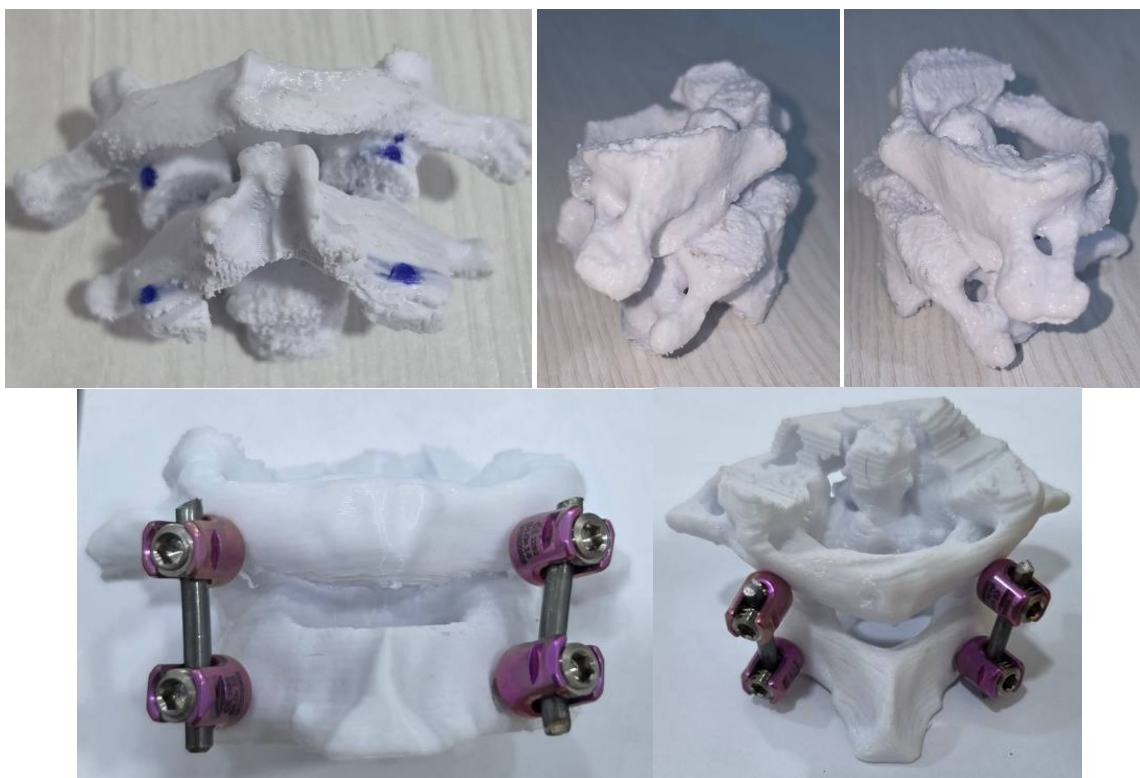


Рисунок 3: 3D-печатный макет сегмента C1–C2, применявшийся для репетиции операции.

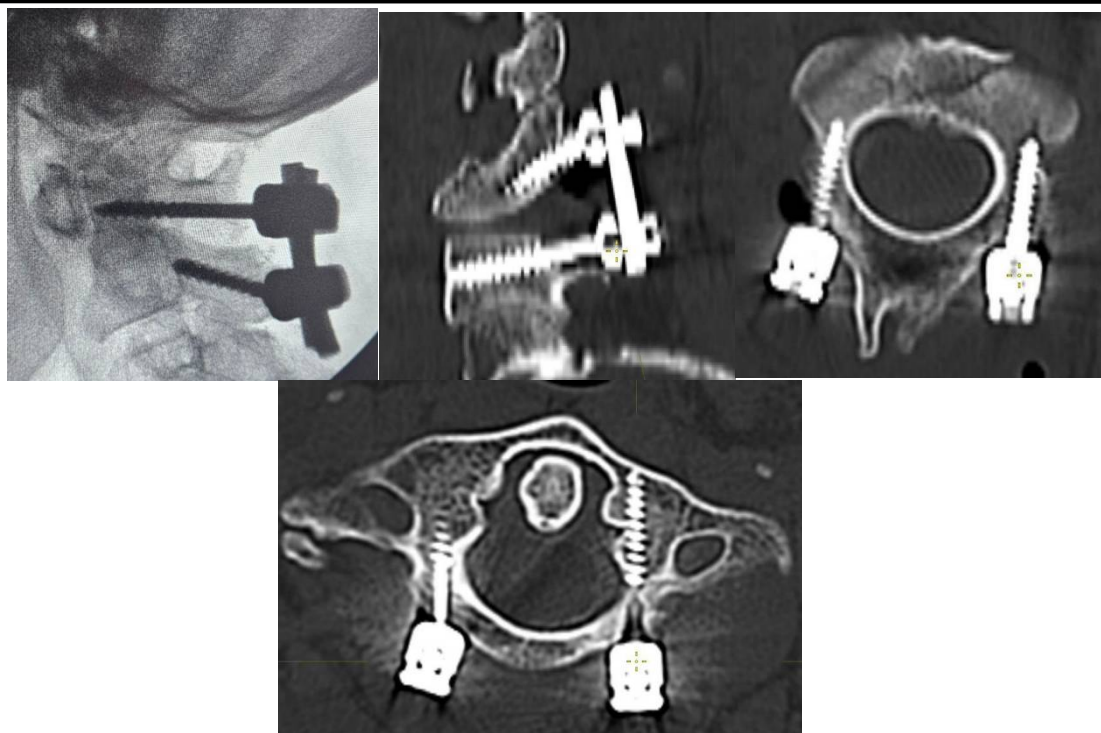


Рисунок 4: Интраоперационная рентгеносопия и Послеоперационная МСКТ: иллюстрирующая восстановленную анатомию C1-C2 и корректное положение установленных винтов.

Обсуждение: Задняя фиксация C1-C2 по методике Goel-Harms является золотым стандартом при лечении атлантоаксиальной нестабильности благодаря высокой биомеханической прочности конструкции и высокой частоте успешного слияния [1, 4, 7, 10]. Однако анатомия данной области сложна: близость позвоночной артерии, спинного мозга и нервных корешков требует высокой точности установки винтов. Даже небольшое отклонение может привести к серьёзным осложнениям, включая перфорацию кортикальной пластинки, травму позвоночной артерии и неврологический дефицит [2]. Традиционные методы планирования, основанные на анатомических ориентирах и интраоперационной рентгеносопии, не всегда учитывают индивидуальные вариации костей и сосудов, что особенно критично при врождённых аномалиях или посттравматических деформациях.

В нашем исследовании внедрение персонализированного 3D-планирования позволило интегрировать индивидуальные анатомические особенности в хирургический процесс. В 100% случаев выявлены отклонения от стандартной анатомической траектории, среднее отклонение составило $12,5^\circ \pm 3,7^\circ$, что подчёркивает необходимость индивидуального подхода. Смоделированные траектории учитывали минимальное расстояние до позвоночной артерии (среднее $3,1 \pm 0,8$ мм), что соответствует безопасным стандартам и предотвращает сосудистые осложнения. Кроме того, 3D-модели позволили заранее определить оптимальные углы наклона и длину винтов, снижая риск перфорации кортикальной пластинки и улучшая точность установки винтов. Аналогичные результаты подтверждаются современными исследованиями, демонстрирующими, что виртуальные 3D-модели повышают точность установки винтов и снижают частоту осложнений [8,11,12].

Использование 3D-печатных макетов сегмента C1-C2 позволило проверить планируемые траектории на физическом объекте до операции. Макеты обеспечили визуальную оценку сложной анатомии, позволили смоделировать установку винтов, выявить потенциальные трудности и уточнить углы наклона винтов. Кроме того, макеты использовались для выбора оптимального хирургического подхода и минимизации травматизма мягких тканей, а также служили инструментом обучения для команды хирургов. Ранее опубликованные данные

показывают, что физические модели позволяют сократить операционное время и повысить безопасность вмешательства [2,3,5,8,11].

Клинический эффект применения 3D-технологий проявился в значительном снижении боли по шкале VAS (среднее снижение 5,5 балла), улучшении неврологического статуса по шкале ASIA и повышении функциональной активности пациентов по индексу NDI (среднее снижение 20,5 %). Все операции выполнены без травм позвоночной артерии или спинного мозга, что подтверждает высокую безопасность метода. Таким образом, интеграция 3D-планирования и макетов положительно влияет как на технический аспект операции, так и на клинический результат пациентов.

Основными ограничениями нашего исследования являются небольшое число пациентов ($n=10$), отсутствие длительного наблюдения для оценки устойчивости конструкции и слияния C1-C2, а также ограниченная доступность оборудования для широкого внедрения метода. Несмотря на это, результаты показывают, что даже на небольшой серии пациентов использование персонализированных 3D-моделей повышает точность хирургического вмешательства и снижает риски.

Перспективы дальнейших исследований включают сравнение 3D-планирования с традиционными методами в проспективных рандомизированных исследованиях, интеграцию виртуальной и дополненной реальности для интерактивного хирургического планирования, а также долгосрочный анализ клинических исходов и стабильности конструкции. Применение 3D-планирования и макетов может стать стандартом при сложных фиксациях шейного отдела, особенно в случаях анатомических вариаций и повышенного риска осложнений.

Выводы:

Применение персонализированного 3D-планирования и 3D-печати макета сегмента C1-C2 позволяет повысить точность установки винтов при задней фиксации по методике Goel-Harms, снизить риск травмы позвоночной артерии и повреждения кортикальной пластинки, а также улучшить клинические исходы пациентов - снижение боли, восстановление неврологического статуса и повышение функциональной активности.

Использование данных технологий демонстрирует высокую практическую ценность и перспективы широкого внедрения при сложных анатомических вариантах атлантоаксиальной области и повышенном риске интраоперационных осложнений.

Список литературы:

1. Buchmann N, Schweizer C, Kirschke JS, et al. C1-C2 posterior screw fixation in atlantoaxial fractures revisited: technical update based on 127 cases. *Eur Spine J.* 2020;29(5):1036–1042. doi:10.1007/s00586-019-06244-2.
2. Chin KR, Mills MV, Seale J, Cumming V. Ideal starting point and trajectory for C2 pedicle screw placement: a 3D computed tomography analysis using perioperative measurements. *Spine J.* 2014 Apr;14(4):615-8. doi: 10.1016/j.spinee.2013.06.077. Epub 2013 Nov 5. PMID: 24200408
3. Du YQ, Qiao GY, Yin YH, et al. Usefulness of 3D printed models in the management of complex craniovertebral junction anomalies: choice of treatment strategy, design of screw trajectory, and protection of vertebral artery. *World Neurosurg.* 2020;133:e722-e729. doi:10.1016/j.wneu.2019.09.139.
4. Goel A, Laheri V. Plate and screw fixation for atlanto-axial subluxation. *Acta Neurochir (Wien).* 1994;129(1–2):47–53. doi:10.1007/bf01400872.
5. Govsa F, Ozer MA, Biceroglu H, Karakas AB, Cagli S, Eraslan C, Alagoz AK. Creation of 3-Dimensional Life Size: Patient-Specific C1 Fracture Models for Screw Fixation. *World Neurosurg.* 2018 Jun;114:e173-e181. doi: 10.1016/j.wneu.2018.02.131. Epub 2018 Mar 3. PMID: 29510286.
6. Harms J, Melcher RP. Posterior C1–C2 fusion with polyaxial screw and rod fixation. *Spine.* 2001;26(22):2467–2471.
7. Kizmazoglu C, Ur K, Uzunoglu I, et al. Clinical and Radiological Outcomes of C1–C2 Fixation: 3D-Printed Template vs. Free-Hand Technique. *J Clin Med.* 2026;15(2):408. doi:10.3390/jcm15020408.
8. Li Y, Lin J, Wang Y, Luo H, Wang J, Lu S, Xu Y. Comparative study of 3D printed navigation template-assisted atlantoaxial pedicle screws versus free-hand screws for type II odontoid fractures. *Eur Spine J.* 2021 Feb;30(2):498-506. doi: 10.1007/s00586-020-06644-9. Epub 2020 Oct 23. PMID: 33098009.
9. Li Y, Wang H, Li X, Cui W, Zhou P, Xiao W, Wang Z. Comparison of accuracy in C1-C2 pedicle screw placement: O-arm, 3D guides, and C-arm fluoroscopy. *Sci Rep.* 2025 May 6;15(1):15731. doi: 10.1038/s41598-025-99884-y. PMID: 40325178; PMCID: PMC12053667.
10. Lvov I, Grin A, Talypov A, et al. Efficacy and Safety of Goel-Harms Technique in Upper Cervical Spine Surgery: A Systematic Review and Meta-Analysis. *World Neurosurg.* 2022;167:e1169-e1184. doi:10.1016/j.wneu.2022.09.016.
11. Rashim K, Verma PK, Sinha VD. Increasing the safety of surgical treatment for complex cranio-vertebral anomalies using customized 3D printed models. *J Clin Neurosci.* 2018;48:203–208. doi:10.1016/j.jocn.2017.10.061.
12. Zhang JX, Ke ZY, Zhao GS, et al. Application of 3D Slicer for preoperative planning in upper cervical posterior fixation with vertebral artery variations. *Sci Rep.* 2025;15(1):27492. doi:10.1038/s41598-025-13469-3.

ЖУРНАЛ НЕВРОЛОГИИ И НЕЙРОХИРУРГИЧЕСКИХ ИССЛЕДОВАНИЙ

JOURNAL OF NEUROLOGY AND NEUROSURGERY RESEARCH

Editorial staff of the journals of www.tadqiqot.uz
Tadqiqot LLC the city of Tashkent,
Amir Temur Street pr.1, House 2.
Web: <http://www.tadqiqot.uz/>; Email: info@tadqiqot.uz
Phone: (+998-94) 404-0000

Контакт редакций журналов. www.tadqiqot.uz
ООО Тадqiqот город Ташкент,
улица Амира Темура пр.1, дом-2.
Web: <http://www.tadqiqot.uz/>; Email: info@tadqiqot.uz
Тел: (+998-94) 404-0000