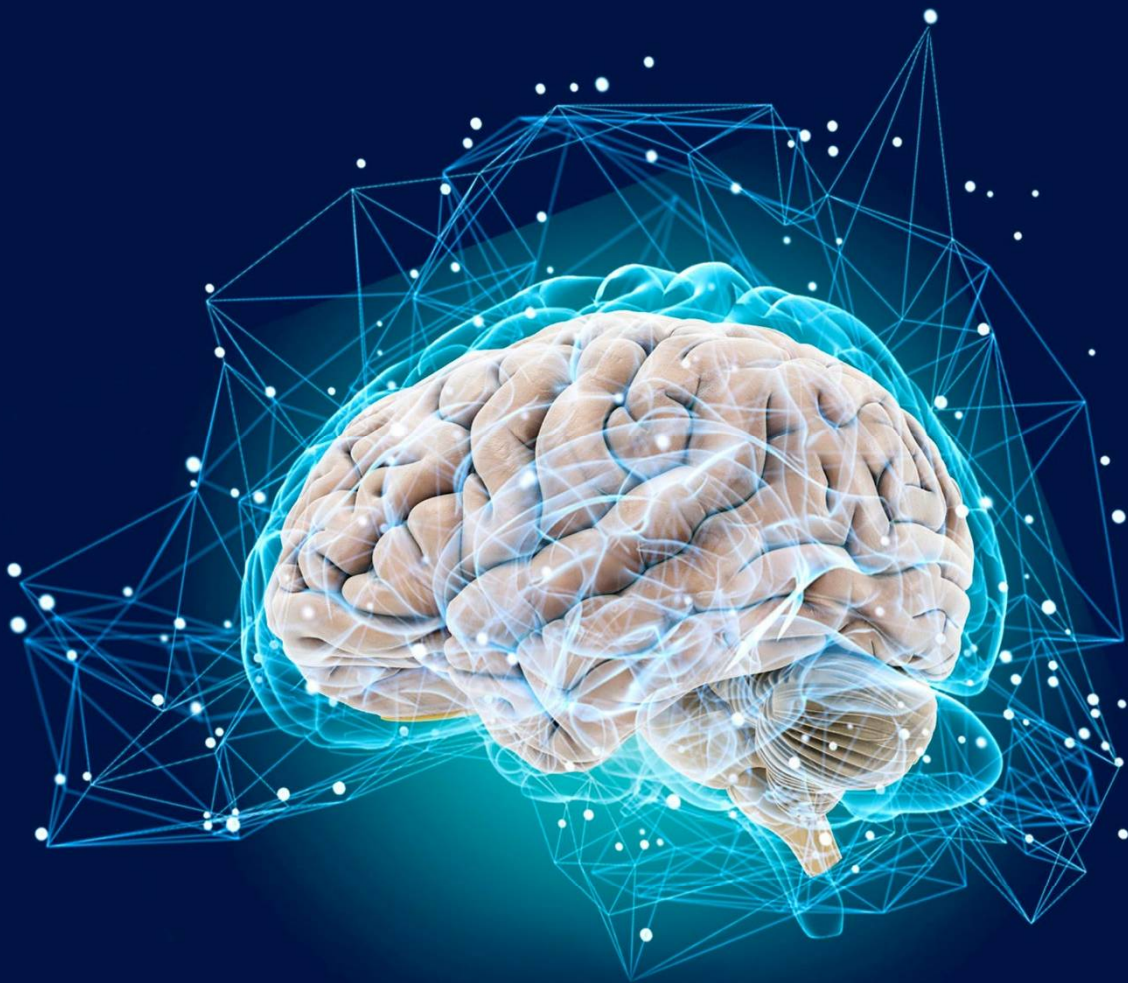

Impact Factor: 5.723

ISSN: 2181-0982  
DOI: 10.26739/2181-0982  
www.tadqiqot.uz

# JNNR

JOURNAL OF NEUROLOGY AND  
NEUROSURGERY RESEARCH



Volume 7, Issue 3

2026

# ЖУРНАЛ НЕВРОЛОГИИ И НЕЙРОХИРУРГИЧЕСКИХ ИССЛЕДОВАНИЙ

ТОМ 7 НОМЕР 3

JOURNAL OF NEUROLOGY AND NEUROSURGERY RESEARCH  
VOLUME 7, ISSUE 3



МАҚОЛАДА КЕЛТИРИЛГАН  
ДАЛИЛЛАРНИНГ  
ТЎҒРИЛИГИ УЧУН МУАЛЛИФ  
МАСЪУЛДИР | АВТОР НЕСЕТ  
ОТВЕТСТВЕННОСТЬ ЗА  
ДОСТОВЕРНОСТЬ ФАКТОВ  
ИЗЛОЖЕННЫХ В СТАТЬЕ



## ЖУРНАЛ НЕВРОЛОГИИ И НЕЙРОХИРУРГИЧЕСКИХ ИССЛЕДОВАНИЙ

Бухарский государственный медицинский институт и tadqiqot.uz

### Главный редактор:

**Ходжиева Дилбар Таджиевна**  
доктор медицинских наук, профессор  
Бухарского государственного медицинского  
института. (Узбекистан).  
ORCID ID: 0000-0002-5883-9533

### Зам. главного редактора:

**Хайдарова Дилдора Кадировна**  
доктор медицинских наук, профессор  
Ташкентский государственный медицинский  
университет. (Узбекистан).  
ORCID ID: 0000-0002-4980-6158

Рецензируемый  
научно-практический журнал  
"Журнал неврологии  
и нейрохирургических исследований"  
Публикуется 6 раз в год  
№3 (07), 2026  
ISSN 2181-0982

### Адрес редакции:

ООО Tadqiqot город Ташкент,  
улица Амира Темура пр.1, дом-2.  
web: <http://www.tadqiqot.uz/>;  
Email: [info@tadqiqot.uz](mailto:info@tadqiqot.uz)  
Тел: (+998-94) 404-0000

Макет и подготовка к печати  
проводились в редакции журнала.

### Дизайн - оформления:

Хуршид Мирзахмедов

Журнал зарегистрирован  
в Управлении печати и информации г.  
Ташкента Рег. №  
от 01.07.2020 г.

"Неврологии и нейрохирургических  
исследований" 3/2026

### Электронная версия журнала на сайтах:

<https://tadqiqot.uz>, [www.bsmi.uz](http://www.bsmi.uz)

Журнал включен в перечень научных  
изданий, рекомендованных к публикации  
основных научных результатов  
диссертаций по медицинским наукам с 27  
сентября 2024 года Высшей  
аттестационной комиссией Республики  
Узбекистан (письмо № 361/6 от 2024  
года).

### РЕДАКЦИОННАЯ КОЛЛЕГИЯ:

**Хайдаров Нодиржон Кадинович** – доктор медицинских наук, профессор, ректор Ташкентский государственный медицинский университет. (Узбекистан).

**Нуралиев Неккадам Абдуллаевич** - доктор медицинских наук, профессор, иммунолог, микробиолог, проректор по научной работе и инновациям Бухарского государственного медицинского института. (Узбекистан).

**Кариев Гайрат Маратович** – доктор медицинских наук, профессор, директор Республиканского научного центра нейрохирургии Узбекистана. (Узбекистан).

**Федин Анатолий Иванович** - доктор медицинских наук, профессор, заслуженный врач РФ. Российский национальный исследовательский медицинский университет имени Н.И. Пирогова. (Россия).

**Маджидова Екутхон Набиевна** - доктор медицинских наук, профессор, Ташкентский государственный медицинский университет. (Узбекистан).

**Рахимбаева Гулнора Саттаровна** - доктор медицинских наук, профессор, Ташкентский государственный медицинский университет. (Узбекистан).

**Джурбекова Азиза Тахировна** – доктор медицинских наук, профессор Самаркандского государственного медицинского института. (Узбекистан).

**Мамадалиев Абдурахмон Маматкулович** - доктор медицинских наук, профессор Самаркандского государственного медицинского института. (Узбекистан).

**Чутко Леонид Семенович** - доктор медицинских наук, профессор, руководитель Центра поведенческой неврологии Института мозга человека им. Н.П. Бехтерева. (Россия).

**Муратов Фахмитдин Хайритдинович** - доктор медицинских наук, профессор Ташкентский государственный медицинский университет. (Узбекистан).

**Дьяконова Елена Николаевна** - доктор медицинских наук, профессор, Ивановская государственная медицинская академия. (Россия).

**Труфанов Евгений Александрович** – доктор медицинских наук, профессор Национальный университет охраны здоровья Украины имени П.Л. Шупика и указать его расположение (Украина)

**Норов Абдурахмон Убайдуллаевич** – доктор медицинских наук, профессор, главный врач Бухарского областного многопрофильного медицинского центра. (Узбекистан)

**Абдуллаева Наргиза Нурмаматовна** – доктор медицинских наук, профессор Самаркандского государственного медицинского института. (Узбекистан).

**Азизова Раъно Баходировна** - доктор медицинских наук, доцент Ташкентский государственный медицинский университет. (Узбекистан).

**Давлатов Салим Сулаймонович** - Начальник отдела надзора качества образования, доцент Бухарского государственного медицинского института. (Узбекистан).

**Артыкова Мавлюда Абдурахмановна** - доктор медицинских наук, профессор Бухарского государственного медицинского института. (Узбекистан).

**Уринов Мусо Болтаевич** - доктор медицинских наук, доцент Бухарского государственного медицинского института. (Узбекистан).

**Киличев Ибодулла Абдуллаевич** – доктор медицинских наук, профессор Ургенчского филиала Ташкентской медицинской академии. (Узбекистан).

**Рашидова Нилуфар Сафоевна** - доктор медицинских наук, доцент Ташкентский государственный медицинский университет. (Узбекистан).

**Ганиева Манижа Тимуровна** - кандидат медицинских наук, доцент Таджикского государственного медицинского университета (Таджикистан).

**Хазраткулов Рустам Бафоевич** - доктор медицинских наук, руководитель научного отдела сосудистой патологии центральной нервной системы Республиканского специализированного научно – практического медицинского центра нейрохирургии, профессор кафедры нейрохирургии Центра развития профессиональной квалификации медицинских работников (Узбекистан).

**Нуралиева Хафиза Отаевна** - кандидат медицинских наук, доцент Тошкентского фармацевтического института. (Узбекистан).

**Исмаилова Раъно Олимджановна** – DSc, руководитель научного отдела патологии позвоночника и спинного мозга Республиканского специализированного научно – практического медицинского центра нейрохирургии (Узбекистан).

**Югай Игорь Александрович** – старший научный сотрудник отделения нейрохирургии детского возраста Республиканского специализированного научно – практического медицинского центра нейрохирургии. Доцент кафедры нейрохирургии Центра развития профессиональной квалификации медицинских работников (Узбекистан).

**Иноятова Ситора Ойбековна** - DSc, доцент кафедры Неврологии и народной медицины, Ташкентского государственного медицинского университета.

**Абдукодиров Элдор Исроилович** - DSc, доцент кафедры Неврологии и народной медицины, Ташкентского государственного медицинского университета.

**Ахророва Шахло Ботировна** - доцент кафедры неврологии Бухарского государственного медицинского института (DSc)

## JOURNAL OF NEUROLOGY AND NEUROSURGICAL RESEARCH

Bukhara State Medical Institute and tadqiqot.uz

### Chief Editor:

#### **Khodjjeva Dilbar Tadjiyevna**

Doctor of medical Sciences, Professor,  
Bukhara state medical Institute. (Uzbekistan).  
ORCID ID: 0000-0002-5883-9533

### Deputy editor-in-chief:

#### **Khaydarova Dildora Kadirovna**

Doctor of Medical Sciences,  
Professor of the Tashkent State Medical  
University. (Uzbekistan).  
ORCID ID: 0000-0002-4980-6158

Peer-reviewed scientific and  
practical journal "Journal of Neurology  
and Neurosurgical Research"  
Published 6 times a year  
#3 (07), 2026  
ISSN 2181-0982

### Editorial address:

Tadqiqot LLC the city of Tashkent,  
Amir Temur Street pr. 1, House 2.  
Web: <http://www.tadqiqot.uz/>;  
Email: [info@tadqiqot.uz](mailto:info@tadqiqot.uz)  
Phone: (+998-94) 404-0000

Layout and preparation for printing held in  
the editorial office of the journal.

**Design – pagemaker:**  
Khurshid Mirzakhmedov

Journal is registered at the Office of Press  
and Information Tashkent city, Reg. No. July  
1, 2020

"Neurology and neurosurgical research"  
3/2026

**Electronic version of the  
Journal on sites:**

[www.tadqiqot.uz](http://www.tadqiqot.uz), [www.bsmi.uz](http://www.bsmi.uz)

The journal is included in the list of  
scientific publications recommended for  
publication of the main scientific results of  
dissertations in medical sciences since  
September 27, 2024 by the Higher  
Attestation Commission of the Republic of  
Uzbekistan (letter No. 361/6 dated 2024).

### **EDITORIAL TEAM:**

**Khaydarov Nodirjon Kadirovich** - Doctor of Medicine, Professor, Rector of Tashkent State Medical University. (Uzbekistan).

**Nuraliev Nekkadam Abdullaevich** - Doctor of Medical Sciences, Professor, Immunologist, Microbiologist, Vice-Rector for Research and Innovation of the Bukhara State Medical Institute. (Uzbekistan).

**Kariev Gayrat Maratovich** - Doctor of Medicine, Professor, Director of the Republican Scientific Center for Neurosurgery of Uzbekistan. (Uzbekistan).

**Anatoly Ivanovich Fedin** - Doctor of Medical Sciences, professor, Honored Doctor of the Russian Federation. Russian National Research Medical University named after N.I. Pirogova. (Russia).

**Madjidova Yokutxon Nabieva** - Doctor of Medicine, Professor, Tashkent State Medical University. (Uzbekistan).

**Rakhimbaeva Gulnora Sattarovna** - Doctor of Medical Sciences, Professor, the Tashkent State Medical University. (Uzbekistan).

**Djurabekova Aziza Taxirovna** - Doctor of Medicine, Professor, the Samarkand State Medical Institute. (Uzbekistan).

**Mamadaliyev Abdurakhmon Mamatkulovich** - Doctor of Medical Sciences, Professor of the Samarkand State Medical Institute. (Uzbekistan).

**Chutko Leonid Semenovich** - Doctor of Medicine, Head of the Center for Behavioral Neurology of the Institute of Human Brain named after N.P. Bekhtereva. (Russia).

**Muratov Fakhmitdin Khayritdinovich** - Doctor of Medical Sciences, Professor, the Tashkent State Medical University. (Uzbekistan).

**Dyakonova Elena Nikolaevna** - Doctor of Medicine, professor of the Ivanovo State Medical Academy. (Russia).

**Trufanov Evgeniy Aleksandrovich** - Doctor of Medical Sciences, Professor, P.L. Shupyk National University of Health Protection of Ukraine and indicate its location (Ukraine).

**Norov Abdurakhmon Ubaydullaevich** - Doctor of Medicine, professor, Chief Physician of the Bukhara Regional Multidisciplinary Medical Center. (Uzbekistan).

**Abdullaeva Nargiza Nurmamatovna** - Doctor of Medicine, professor of the Samarkand State Medical Institute. (Uzbekistan).

**Azizova Rano Baxodirovna** - doctor of medical Sciences, associate Professor of the Tashkent State Medical University. (Uzbekistan).

**Davlatov Salim Sulaimonovich** - Head of the Department of education quality supervision, associate Professor of the Bukhara state medical Institute. (Uzbekistan).

**Artykova Mavlyuda Abdurakhmanovna** - Doctor of Medical Sciences, Professor of the Bukhara State Medical Institute. (Uzbekistan).

**Urinov Muso Boltaevich** - Doctor of Medicine, Associate Professor, Bukhara State Medical Institute. (Uzbekistan).

**Kilichev Ibodulla Abdullaevich** - Doctor of Medicine, professor of the Urgench branch of the Tashkent Medical Academy. (Uzbekistan).

**Rashidova Nilufar Safoevna** - doctor of medical Sciences, associate Professor of the Tashkent State Medical University. (Uzbekistan).

**Ganieva Manizha Timurovna** - Candidate of Medical Sciences, Associate Professor, Tajik State Medical University. (Tajikistan).

**Hazratkulov Rustam Bafoevich** - Doctor of Medicine, head of the scientific department of vascular pathology of the central nervous system of the Republican specialized scientific and practical medical center for neurosurgery, professor of the department of neurosurgery at the Center for the development of professional qualifications of medical workers (Uzbekistan).

**Nuralieva Hafiza Otayevna** - Candidate of medical Sciences, associate Professor, Toshkent pharmaceutical Institute. (Uzbekistan).

**Ismailova Rano Olimdjanovna** - Doctor of Medicine, head of the spine department of the Republican specialized scientific and practical medical center of neurosurgery (Uzbekistan).

**Yugay Igor Aleksandrovich** - senior research of the scientific department of pediatric of the Republican specialized scientific and practical medical center for neurosurgery. Associate professor of the department of neurosurgery at the Center for the development of professional qualifications of medical workers (Uzbekistan).

**Inoyatova Sitora Oybekovna** – DSc Associate Professor, Department of Neurology and Traditional Medicine, Tashkent State Medical University

**Abdukodirov Eldor Isoilovich** – DSc Associate Professor, Department of Neurology and Traditional Medicine, Tashkent State Medical University

**Akhrorova Shakhlo Botirovna** - Associate Professor of the Department of Neurology, Bukhara State Medical Institute, Doctor of Science (DSc).

<b>1. Халимов Равшан Джурабайевич, Джураев Ахрарбек Махматович, Ахророва Шахло Ботировна</b> КЛИНИКО-ДИАГНОСТИЧЕСКИЙ АНАЛИЗ НЕЙРОГЕННЫХ ДЕФОРМАЦИЙ У ДЕТЕЙ И ОПТИМИЗАЦИЯ ЛЕЧЕНИЯ.....	7
<b>2. Сайдумаров Дилшод Мирзаахматович, Максудов Бахтиёржон Мухаммадхонович, Давлатов Баходиржон Набижонович, Кузиев Ортикшер Илмидинович, Исмоилова Муаззам Исроиловна</b> ПЕРВЫЙ ОПЫТ ИСПОЛЬЗОВАНИЯ ПЕРСОНАЛИЗИРОВАННЫХ 3D-МОДЕЛЕЙ В ХИРУРГИИ ПЕРЕЛОМОВ ГРУДОПОЯСНИЧНОГО ОТДЕЛА ПОЗВОНОЧНИКА.....	11
<b>3. Истамова Ситора Ньматовна, Шомуродова Дилноза Салимовна</b> АУТИСТИК СПЕКТР БУЗИЛИШИ БЎЛГАН БОЛАЛАРДА НУТҚ БУЗИЛИШИГА ТАЪСИР ҚИЛУВЧИ ГЕНЕТИК ОМИЛЛАРНИ ЎРГАНИШ.....	17
<b>4. Sirojiddinova Nilufar Sharofiddinova, Xaydarov Nodirjon Kadirovich</b> LAKTATSIYA DAVRIDA AYOLLARDA KUZATILADIGAN KLINIK-NEVROLOGIK O'ZGARISHLARNING O'ZIGA XOSLIGI VA ULARGA TA'SIR QILUVCHI OMILLAR TAVSIFI.....	21
<b>5. Faxmitdin Xayritdinovich Mutarov, Shahnoza Shohimardonovna Kuziyeva</b> TIZIMLI QIZIL BO'RICHADA NEVROLOGIK O'ZGARISHLAR: ZARARLANISH SPEKTRI, PATOGENEZI, DIAGNOSTIKA VA DAVOLASH YONDASHUVI. (Adabiyotlar sharxi).....	25
<b>6. Ниязов Шухрат Тоштимирович, Рашидова Севарахон Истамовна</b> СТРУКТУРНАЯ И ФУНКЦИОНАЛЬНАЯ МАГНИТНО-РЕЗОНАНСНАЯ ТОМОГРАФИЯ В ДИАГНОСТИКЕ НЕЙРОСОСУДИСТЫХ ЗАБОЛЕВАНИЙ ПОДРОСТКОВОГО ВОЗРАСТА.....	28
<b>7. Джурабекова Азиза Тохировна, Мурадова Мамлакат Мирзаевна</b> КЛИНИКО-НЕВРОЛОГИЧЕСКИЕ НАРУШЕНИЯ ПРИ ОСТРЫХ МЕТАБОЛИЧЕСКИХ СОСТОЯНИЯХ: СТРУКТУРА И ФАКТОРЫ ТЯЖЕСТИ.....	32
<b>8. Байшарипова Мухайё Увайдиллаевна, Омонова Умида Тулкиновна, Мирзаева Муниса Шухрат кизи</b> ДИСКИНЕТИЧЕСКАЯ ФОРМА ДЕТСКОГО ЦЕРЕБРАЛЬНОГО ПАРАЛИЧА: РАННЯЯ ДИАГНОСТИКА И СОВРЕМЕННЫЕ ПОДХОДЫ К ЛЕЧЕНИЮ.....	36
<b>9. Игамова Саодат Суръатовна, Джурабекова Азиза Тохировна</b> ЧАСТОТА РАЗЛИЧНЫХ КЛИНИЧЕСКИХ ФЕНОТИПОВ ЗАДЕРЖКИ ПСИХОРЕЧЕВОГО РАЗВИТИЯ У ДЕТЕЙ РАННЕГО ВОЗРАСТА.....	41
<b>10. Камалова Нигора Лазиз кизи</b> ОЦЕНКА КОГНИТИВНЫХ НАРУШЕНИЙ У ЛИЦ МОЛОДОГО ВОЗРАСТА С ХРОНИЧЕСКИМ АЛКОГОЛИЗМОМ И ОПТИМИЗАЦИЯ МЕТОДОВ ТЕРАПИИ.....	44
<b>11. Мамурова Маликахон Мирхамзаевна, Шомуродова Дилноза Салимовна</b> РАННЯЯ УЛЬТРАЗВУКОВАЯ ДИАГНОСТИКА ПОЧЕЧНОЙ ДИСФУНКЦИИ КАК МЕТОД ВЫЯВЛЕНИЯ КОГНИТИВНЫХ РАССТРОЙСТВ У ПАЦИЕНТОВ С ДИСЦИРКУЛЯТОРНОЙ ЭНЦЕФАЛОПАТИЕЙ В СРЕДНЕМ ВОЗРАСТЕ.....	51
<b>12. Ходжиева Дилбар Таджиевна, Рашидов Мухсин Нарзи угли</b> НЕЙРОФИЗИОЛОГИЧЕСКИЕ И БИОМАРКЕРНЫЕ АСПЕКТЫ ВОССТАНОВЛЕНИЯ РЕЧЕВОЙ ФУНКЦИИ У ПАЦИЕНТОВ С АФАЗИЕЙ ПОСЛЕ ИНСУЛЬТА.....	54
<b>13. Орипов Шохрухбек Кахрамон угли, Маджидова Ёкутхон Набиевна</b> ОЦЕНКА СОСТОЯНИЯ КОГНИТИВНЫХ ФУНКЦИЙ У БОЛЬНЫХ С РАССЕЯННЫМ СКЛЕРОЗОМ.....	58
<b>14. Амиржанова Дилдора Зарифбаевна</b> РЕЗУЛЬТАТЫ СРАВНИТЕЛЬНОГО ИССЛЕДОВАНИЯ ГЕНДЕРНЫХ РАЗЛИЧИЙ В ПСИХОТЕРАПИИ ПАЦИЕНТОВ С ДИАГНОЗОМ ХРОНИЧЕСКОЙ БЕССОННИЦЫ.....	61
<b>15. Киличев Фаррух Ахмадович, Ярмухамедова Наргиза Анваровна, Алиев Мансур Абдухаликович</b> ПЕРСОНАЛИЗИРОВАННАЯ РАННЯЯ РЕАБИЛИТАЦИЯ ПОСЛЕ МЕХАНИЧЕСКОЙ ТРОМБЭКТОМИИ: ВЛИЯНИЕ НА ФУНКЦИОНАЛЬНЫЕ ИСХОДЫ.....	67
<b>16. Кузиев Ортикшер Илмидинович, Разоков Вохиджон Вахобович, Хакимжонов Шохжахон Шухратжон угли, Исмоилова Муаззам Исроиловна, Рахмонов Кодиржон Комилжонович</b> РОЛЬ ПЕРСОНАЛИЗИРОВАННОГО 3D-ПРЕДОПЕРАЦИОННОГО ПЛАНИРОВАНИЯ В ОПТИМИЗАЦИИ ТРАЕКТОРИИ ВИНТОВ ПРИ ФИКСАЦИИ АТЛАНТОАКСИАЛЬНОГО СЕГМЕНТА.....	72
<b>17. Усманова Гулчехра Эркиновна, Рахимбаева Гулнора Саттаровна</b> ПРОГНОСТИЧЕСКАЯ ЗНАЧИМОСТЬ ГЛИАЛЬНОГО НЕЙРОТРОФИЧЕСКОГО ФАКТОРА ПРИ ГЕМОРРАГИЧЕСКОМ ИНСУЛЬТЕ.....	78

<b>18. Шамансурова Шаанвар Шамурадович, Охунбаев Жахонгир Музаффарович, Зиямухамедова Нилуфар Мархаматовна</b> СЛУЧАЙ ИЗ ПРАКТИКИ: СИНДРОМ АЙКАРДИ У РЕБЕНКА МУЖСКОГО ПОЛА.....	82
<b>19. Ибодуллаева Мумтозахон Дилмурод кизи, Даминова Хилола Маратовна</b> СОВРЕМЕННЫЕ МЕТОДЫ КЛИНИЧЕСКОЙ ОЦЕНКИ КОГНИТИВНЫХ ФУНКЦИЙ.....	86
<b>20. Маджидова Ёкутхон Набиевна, Каримова Гулхумор Латифжон кизи</b> ОСОБЕННОСТИ НЕВРОЛОГИЧЕСКИХ ПРОЯВЛЕНИЙ У ДОНОШЕННЫХ МАЛОВЕСНЫХ ДЕТЕЙ В ЗАВИСИМОСТИ ОТ ЭТИОЛОГИЧЕСКОГО ФАКТОРА.....	91
<b>21. Мирджурев Эльбек Миршавкатович, Адамбаев Зуфар Ибрагимович, Кораева Лобар Кувондиковна</b> АНАЛИЗ КЛИНИЧЕСКОЙ ЭФФЕКТИВНОСТИ ФИТОСТИМУЛЯТОРА BDNF В ТЕРАПИИ ОСТРОГО ИШЕМИЧЕСКОГО ИНСУЛЬТА.....	95
<b>22. Омонова Умида Тулкиновна, Зияходжаева Зилолахон Бахрамовна, Тилалова Улгузией Йулдашевна</b> НЕЙРОПСИХОЛОГИЧЕСКИЕ НАРУШЕНИЯ ПРИ МИОДИСТРОФИИ ДЮШЕННА: СОВРЕМЕННЫЙ ВЗГЛЯД НА ПРОБЛЕМУ.....	99
<b>23. Уринова Гулноза Гуломиддиновна</b> СТРУКТУРА КОГНИТИВНЫХ И ПСИХОЭМОЦИОНАЛЬНЫХ НАРУШЕНИЙ У ПАЦИЕНТОВ МОЛОДОГО ВОЗРАСТА, ПЕРЕНЕСШИХ НОВУЮ КОРОНАВИРУСНУЮ ИНФЕКЦИЮ.....	103
<b>24. Адамбаев Зуфар Ибрагимович, Пазылова Аида Султановна</b> СРАВНИТЕЛЬНАЯ ХАРАКТЕРИСТИКА УРОВНЕЙ ПРОВΟΣПАЛИТЕЛЬНЫХ МЕДИАТОРОВ И МАТРИКСНЫХ МЕТАЛЛОПРОТЕИНАЗ ПРИ РАЗЛИЧНЫХ ЭТИОЛОГИЧЕСКИХ ФОРМАХ ЦЕРЕБРАЛЬНОЙ МИКРОАНГИОПАТИИ.....	106
<b>25. Адамбаев Зуфар Ибрагимович, Каримов Бахромжон Бахтиер углы</b> ФАКТОРЫ РИСКА ИШЕМИЧЕСКОГО ИНСУЛЬТА И СОВРЕМЕННАЯ СТРАТЕГИЯ ПРОФИЛАКТИКИ.....	111
<b>26. Маматханова Чарос Баходировна</b> СТРАТИФИКАЦИЯ ХИРУРГИЧЕСКОГО И РЕАБИЛИТАЦИОННОГО ЛЕЧЕНИЯ ПОСТТРАВМАТИЧЕСКИХ МИЕЛОПАТИЙ НА УРОВНЕ ШЕЙНОГО И ГРУДНОГО ОТДЕЛОВ ПОЗВОНОЧНИКА.....	118
<b>27. Маматханова Чарос Баходировна</b> АНАЛИЗ СТРУКТУРЫ БОЛЬНЫХ С ПАТОЛОГИЕЙ ПОЗВОНОЧНИКА И СПИННОГО МОЗГА РЕСПУБЛИКАНСКОГО ЦЕНТРА РЕАБИЛИТАЦИИ ИНВАЛИДОВ.....	122
<b>28. Саттаров Алишер Рахимович, Шадманов Бахтиер Рустамович, Рустамова Фотима Бахтиеровна</b> НОВЫЙ ПОДХОД К МЕДИЦИНСКОЙ РЕАБИЛИТАЦИИ ПАЦИЕНТОВ ПОСЛЕ ХИРУРГИЧЕСКОГО ЛЕЧЕНИЯ ГРЫЖ МЕЖПОЗВОНКОВЫХ ДИСКОВ.....	126
<b>29. Эргашева Наргиза Обиджоновна, Тиллаева Фотима Нуриддиновна</b> КЛИНИЧЕСКАЯ ОЦЕНКА ВЕГЕТАТИВНОЙ НЕРВНОЙ СИСТЕМЫ: ШКАЛЫ ВЕЙНА, ИНДЕКС КЕРДО, ДЕРМОГРАФИЗМ И ПРОБА АШНЕРА–ДАНИНИ (ЛИТЕРАТУРНЫЙ ОБЗОР).....	130
<b>30. Эргашева Наргиза Обиджоновна, Магзумова Раънохон Арсланбековна</b> СТРУКТУРНО-ФУНКЦИОНАЛЬНЫЕ КОРРЕЛЯТЫ СОСУДИСТЫХ КОГНИТИВНЫХ НАРУШЕНИЙ ПРИ ХРОНИЧЕСКОЙ ИШЕМИИ ГОЛОВНОГО МОЗГА.....	136
<b>31. Саидова Саида Садуллоевна, Матмуродов Рустамбек Жуманазарович, Абдуллаева Васида Каримбековна, Шадманова Лола Абдужалиловна</b> ВЕГЕТАТИВ БУЗИЛИШЛАРНИ ИЖТИМОЙ ИЗОЛЯЦИЯ ШАРОИТИДАГИ ПЕНИТЕНЦИАР СТРЕСС БИЛАН ЎЗARO БОҒЛИҚЛИГИ.....	144
<b>32. Yusupxodjayeva Surayyo To'liqinovna</b> "REVMATOID ARTRIT BILAN OG'RIGAN BEMORLARDA STRESS VA XAVOTIR DARAJASINING KASALLIK FAOLLIGIGA TA'SIRI HAMDA KOMPLEKS PSIXOTERAPEVTIK YONDASHUV NATIJALARI".....	151
<b>33. Хайдарова Дилдора Кадиловна, Давронова Хилола Завкиддин кизи</b> ПАРКИНСОН СИНДРОМИДА БОШ МИЯДА ҚОН АЙЛАНИШИНING СУРУНКАЛИ БУЗИЛИШИНING ПАТОГЕНЕТИК ОМИЛЛАРИ.....	158
<b>34. Усманов Саидолим Ахралович</b> КЛИНИКО-НЕЙРОПСИХОЛОГИЧЕСКАЯ ЭФФЕКТИВНОСТЬ ТРАНСКРАНИАЛЬНОЙ МИКРОПОЛЯРИЗАЦИИ В ТЕРАПИИ ДЕТЕЙ С ЗАДЕРЖКОЙ ПСИХОРЕЧЕВОГО РАЗВИТИЯ.....	162

УДК:616.711.13/.14-001.5-089:004.925.84

Сайдумаров Дилшод Мирзаахматович

Медицинский университет «Central Asian Medical University»

Максудов Бахтиёржон Мухаммадхонович

Давлатов Баходиржон Набижонович

Андижанский Государственный медицинский институт.

Кузиев Ортикшер Илмиддинович

Медицинский университет «Central Asian Medical University»

Исмоилова Муаззам Исроиловна

Ферганский медицинский институт общественного здоровья

**ПЕРВЫЙ ОПЫТ ИСПОЛЬЗОВАНИЯ ПЕРСОНАЛИЗИРОВАННЫХ 3D-МОДЕЛЕЙ В ХИРУРГИИ ПЕРЕЛОМОВ ГРУДО-ПОЯСНИЧНОГО ОТДЕЛА ПОЗВОНОЧНИКА**<http://dx.doi.org/10.5281/zenodo.20068116>**АННОТАЦИЯ**

Оценить эффективность персонализированных 3D-моделей при хирургическом лечении переломов груднопоясничного перехода позвоночника. Проанализировано лечение 11 пациентов (T11–L2) с использованием предоперационного 3D-планирования на основе МСКТ. Оценка точности установки винтов проводилась по Gertzbein–Robbins, клинические результаты - по VAS, ODI и ASIA. 95,5% винтов соответствовали Grade A–B. Болевой синдром снизился (VAS >8 до 2,5), ODI - с 58% до 22% через 6 месяцев. Отмечена положительная неврологическая динамика, осложнений не зарегистрировано. 3D-моделирование повышает точность установки винтов и улучшает клинические результаты.

**Ключевые слова:** груднопоясничный переход, транспедикулярная фиксация, 3D-моделирование, переломы позвоночника, VAS, ODI, ASIA.

Saidumarov Dilshod Mirzaakhmatovich  
Medical University “Central Asian Medical University”

Maksudov Bakhtiyorjon Mukhammadkhonovich

Davlatov Bakhodirjon Nabijonovich

Andijan State Medical Institute

Kuziev Ortiqsher Ilmiddinovich

Medical University “Central Asian Medical University”

Ismoilova Muazzam Isroilovna

Fergana Medical Institute of Public Health

**FIRST EXPERIENCE OF USING PERSONALIZED 3D MODELS IN THE SURGICAL TREATMENT OF THORACOLUMBAR SPINE FRACTURES****ABSTRACT**

To evaluate the effectiveness of patient-specific 3D models in the surgical treatment of thoracolumbar junction fractures. Treatment outcomes of 11 patients (T11–L2) were analyzed using preoperative 3D planning based on MSCT data. The accuracy of pedicle screw placement was assessed according to the Gertzbein–Robbins classification; clinical outcomes were evaluated using VAS, ODI, and ASIA scales. 95.5% of screws corresponded to Grade A–B. Pain intensity decreased (VAS from >8 to 2.5), and ODI improved from 58% to 22% at 6 months. Positive neurological dynamics were observed, and no intraoperative complications were reported. 3D modeling improves the accuracy of screw placement and enhances clinical outcomes.

**Keywords:** thoracolumbar spine, pedicle screw fixation, 3D modeling, spinal fractures, VAS, ODI, ASIA.

Saidumarov Dilshod Mirzaakhmatovich

“Central Asian Medical University”

Maksudov Bakhtiyorjon Mukhammadkhonovich

Davlatov Bakhodirjon Nabijonovich

Андижон Давлат тиббиёт институти

Quziyev Ortiqsher Ilmiddinovich

“Central Asian Medical University”

Ismoilova Muazzam Isroilovna

Farg'ona jamoat salomatligi tibbiyot institute

**KO'KRAK-BEL O'TISH QISMI UMURTQA SINISHLARI JARROHLIGIDA PERSONALIZATSIYALANGAN 3D  
MODELLARNI QO'LLASHNING DASTLABKI TAJRIBASI**

**ANNOTATSIYA**

Ko'krak-bel o'tish qismi umurtqa pog'onasi sinishlarini jarrohlik davolashda shaxsiylashtirilgan 3D-modellarning samaradorligini baholash. MCKT ma'lumotlari asosida operatsiyadan oldingi 3D-rejalashtirish qo'llanilgan holda 11 nafar bemor (T11-L2) davolash natijalari tahlil qilindi. Vintlar o'rnatilishining aniqligi Gertzbein–Robbins tasnifi bo'yicha, klinik natijalar esa VAS, ODI va ASIA shkalalari yordamida baholandi. Vintlarning 95,5% i Grade A-B ga mos keldi. Og'riq darajasi kamaydi (VAS >8 dan 2,5 gacha), ODI ko'rsatkichi esa 6 oyda 58% dan 22% gacha yaxshilandi. Ijobiy nevrologik dinamika kuzatildi, asoratlari qayd etilmadi. 3D-modellashtirish vintlarni aniq o'rnatishni ta'minlaydi va klinik natijalarni yaxshilaydi.

**Kalit so'zlar:** ko'krak-bel o'tish qismi, transpedikulyar fiksatsiya, 3D modellashtirish, umurtqa sinishlari, VAS, ODI, ASIA.

**Введение.** Травматические повреждения позвоночника остаются одной из наиболее острых проблем современной нейрохирургии и травматологии. На долю грудного отдела (T11–L2) приходится от 60% до 80% всех переломов позвоночного столба [18].

Эта зона является «критической» с точки зрения биомеханики: здесь происходит резкая смена жесткого, фиксированного ребрами грудного отдела на мобильный поясничный сегмент. Кроме того, изменение ориентации фасеточных суставов из фронтальной плоскости в сагитальную делает этот отдел крайне уязвимым к ротационным и осевым нагрузкам [1, 10].

Несмотря на совершенствование хирургических техник, частота неудовлетворительных результатов при лечении «взрывных» и «нестабильных» переломов остается значимой. Основным методом стабилизации является транспедикулярная фиксация (ТПФ). Однако морфометрические параметры ножек позвонков в грудном отделе могут варьироваться в зависимости от конституции пациента, наличия дегенеративных изменений или степени костной деструкции при травме [6].

По данным различных авторов, частота некорректной установки винтов (малпозиция) при использовании метода «free-hand» варьируется от 10% до 30%, что создает риск прямого повреждения дурального мешка, нервных корешков и крупных сосудов, таких как аорта [8, 14].

Традиционная предоперационная подготовка, основанная на анализе 2D-срезов МСКТ, требует от хирурга высокого уровня абстрактного мышления для мысленного выстраивания трехмерной картины повреждения. В условиях сложной архитектуры перелома (например, при отрыве фрагментов тела позвонка в просвет позвоночного канала) плоское изображение не всегда дает исчерпывающую информацию о пространственном расположении костных структур [15].

Внедрение технологий аддитивного производства (3D-печати) в спинальную хирургию ознаменовало переход к концепции персонализированного вмешательства. Использование 3D-моделей позволяет решить три ключевые задачи:

1. **Тактильная и визуальная верификация:** создание полномасштабных пластиковых копий поврежденного сегмента для детального планирования траекторий [11].
2. **Математическая точность:** разработка индивидуальных навигационных матриц (шаблонов), учитывающих уникальный рельеф задних структур позвонка конкретного пациента [2].
3. **Оптимизация имплантации:** возможность предварительного моделирования и изгиба титановых стержней на печатной модели, что существенно сокращает время оперативного вмешательства и уменьшает объем кровопотери [3].

Тем не менее, широкое внедрение 3D-технологий ограничивается рядом факторов, включая необходимость междисциплинарного взаимодействия между хирургом и инженером, время на обработку данных в DICOM-формате и вопросы сертификации индивидуальных медицинских изделий [5].

**Цель исследования.** Оценить эффективность применения персонализированных 3D-моделей в хирургическом лечении переломов грудного отдела позвоночника.

**Материалы и методы.** В 2025 году на базе частной клиники Compass Hospital и отделения нейрохирургии Ферганского филиала Республиканского научного центра экстренной медицинской помощи было проведено комплексное оперативное

лечение 11 пациентов с травматическими повреждениями грудного отдела позвоночника, в том числе у 6 больных переломы позвонков носили «патологический» характер на фоне остеопороза.

В основу хирургической стратегии было положено использование персонализированного 3D-моделирования, направленного на повышение точности имплантации транспедикулярных систем и минимизацию интраоперационных рисков.

Клиническая выборка характеризовалась преобладанием лиц мужского пола - 8(72,7%), в то время как доля женщин составила - 3 (27,3%) пострадавших. Средний возраст оперированных больных соответствовал наиболее социально активной группе и составил 42,5±7,6 года.

Структура повреждений была представлена тяжелыми морфологическими формами: у 4 пациентов (36,4%) диагностированы «взрывные» переломы III–IV степени, у 5(45,5%) пострадавших - переломо-вывихи, а в 2(18,1%) случаях - нестабильные переломы II степени по классификации Denis.

Распределение по характеру поражения показало преобладание изолированных переломов у 7(63,6%) пациентов, тогда как множественные переломы наблюдались у 4(36,4%) пострадавших. По уровню локализации травмы наиболее часто вовлекались позвонки Th12 - 5(45,5%) и L1 - 3(27,2%) случаев, реже Th11 - 2(18,2%) и L2 - 1(9,1%) случаев.

Неврологический статус, оцененный по шкале ASIA Impairment Scale, продемонстрировал значительную вариабельность: у 3(27,2%) пациентов наблюдался полный неврологический дефицит (тип A), у 4(36,4%) - неполный дефицит (тип D), где двигательная функция сохранена (сила мышц ≥3 баллов), чувствительность нарушена по типу парестезии, в целом повреждение охарактеризованы как парапарез и еще у 4(36,4%) неврологическая функция оставалась сохранной (тип E), где чувствительные и двигательные функции в норме.

Критическое сужение просвета позвоночного канала более чем на 30%, выявленное у 6(54,5%) пациентов, послужило показанием к выполнению декомпрессивной ламинэктомии, в то время как у остальных 5 больных вмешательство ограничилось стабилизирующей фиксацией. До начала лечения все пациенты страдали от выраженного болевого синдрома, интенсивность которого по визуальной-аналоговой шкале (VAS) превышала 8 баллов.

Предоперационный этап включал высокотехнологичное 3D-планирование, базирующееся на данных мультиспиральной компьютерной томографии (МСКТ) с толщиной среза 0,5–1 мм. Процесс сегментации костных структур и формирование цифровых моделей осуществлялись в специализированном программном обеспечении 3D Slicer. В ходе виртуального моделирования для каждого пациента индивидуально определялись оптимальные точки входа, диаметр и длина транспедикулярных винтов, а также прецизионные углы их введения. Верификация расчетных траекторий проводилась как в виртуальной среде, так и на физических прототипах, изготовленных методом аддитивного производства на 3D-принтере Creality Ender 3 V3 SE с разрешением печати 0,1–0,2 мм. Использование данных моделей позволило детально имитировать ход операции, оценить эргономику доступа и исключить вероятность повреждения невральных структур.

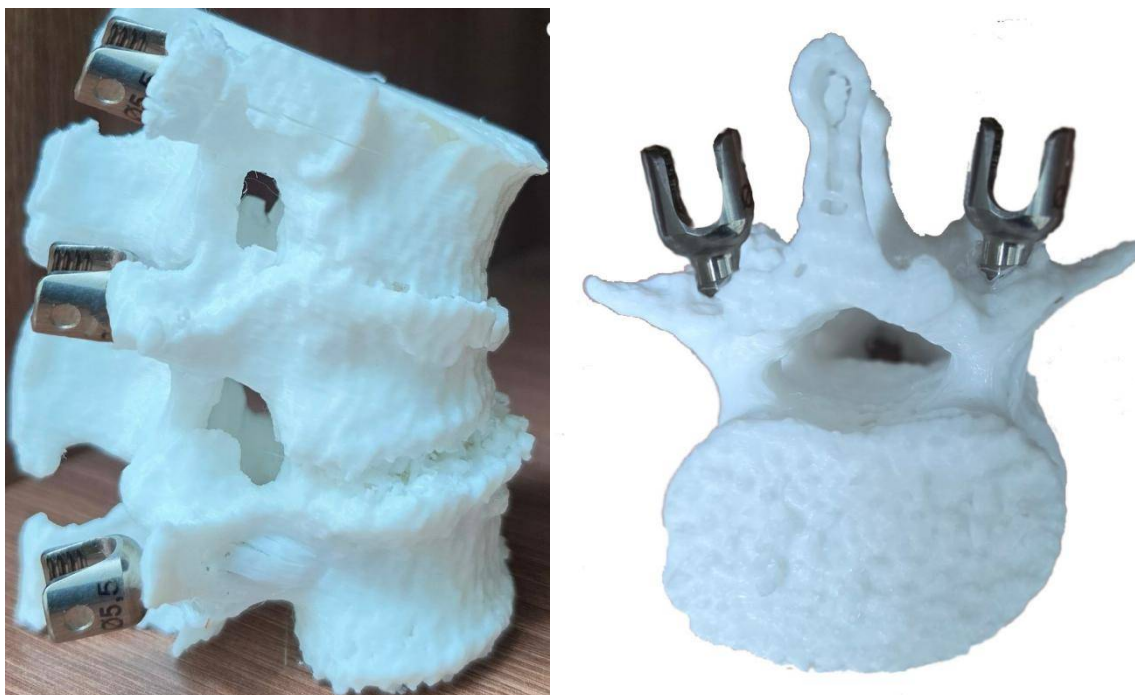Сами вмешательства проводились стандартным задним доступом с выполнением короткосегментарной ТПФ под контролем интраоперационной рентгеноскопии. Послеоперационная оценка точности позиционирования металлоконструкций осуществлялась путем повторной МСКТ с применением классификации Gertzbein-Robbins. В рамках данного исследования винты категорий Grade A и B интерпретировались как клинически допустимые, что позволило объективно подтвердить высокую степень соответствия фактического положения имплантатов предоперационному плану.

В течение последующих 6 месяцев за пациентами велось динамическое наблюдение для оценки отдаленных клинических результатов. Анализировались динамика регресса боли по шкале VAS, восстановление неврологических функций по ASIA и уровень восстановления качества жизни по индексу Освестри

(ODI). Особое внимание уделялось мониторингу возможных послеоперационных осложнений ТПФ и оценке стабильности фиксации.

Статистический анализ полученных данных проводился в программе SPSS версии 26.0 (IBM, США) с применением количественных показателей (среднее значение M и стандартное отклонение SD), парного t-теста, критерия Вилкоксона и теста  $\chi^2$ , при этом уровень статистической значимости был установлен на отметке  $p < 0,05$ .

**Результаты:** В представленном анализе результатов за 2025 год демонстрируется высокая клиническая эффективность применения аддитивных технологий в хирургии позвоночника. Особое внимание заслуживает уровень точности имплантации металлоконструкций, достигнутый благодаря предварительному 3D-моделированию (рис. 1).



**Рис. 1. Визуализация перелома L1 и положения транспедикулярных винтов на 3D-печатной модели в сагиттальной и аксиальной плоскости.**

В таблице 1 приведены значения точной установки винтов по Gertzbein–Robbins, так из 44(100%) установленных транспедикулярных винтов подавляющее большинство - 34(77,3%) единицы - были позиционированы идеально (Grade A по классификации Gertzbein–Robbins), а еще 8(18,2%) винтов находились в пределах клинически допустимой нормы (Grade B). Общая доля успешных манипуляций составила 95,5%. Лишь 2(4,5%) винта имели незначительное отклонение категории Grade

C у больных с «взрывными» переломами на фоне остеопороза, не вызвавшее неврологических осложнений, в то время как опасные мальпозиции (Grade D и E) полностью отсутствовали. Это подтверждает, что использование индивидуальных физических 3D-моделей позволяет хирургу детально изучить анатомические особенности пациента до разреза и свести к минимуму риск некорректного введения винтов.

**Таблица 1.**

**Точность установки винтов по Gertzbein–Robbins (n = 44 винта)**

Grade	Количество винтов	% от общего числа
A	34	77,3%
B	8	18,2%
C	2	4,5%
D	0	0%
E	0	0%

Динамическое наблюдение в течение 6 месяцев после операции выявило существенный регресс клинической симптоматики болевого синдрома. Динамика регресса болевого синдрома представлена в рисунке 1.

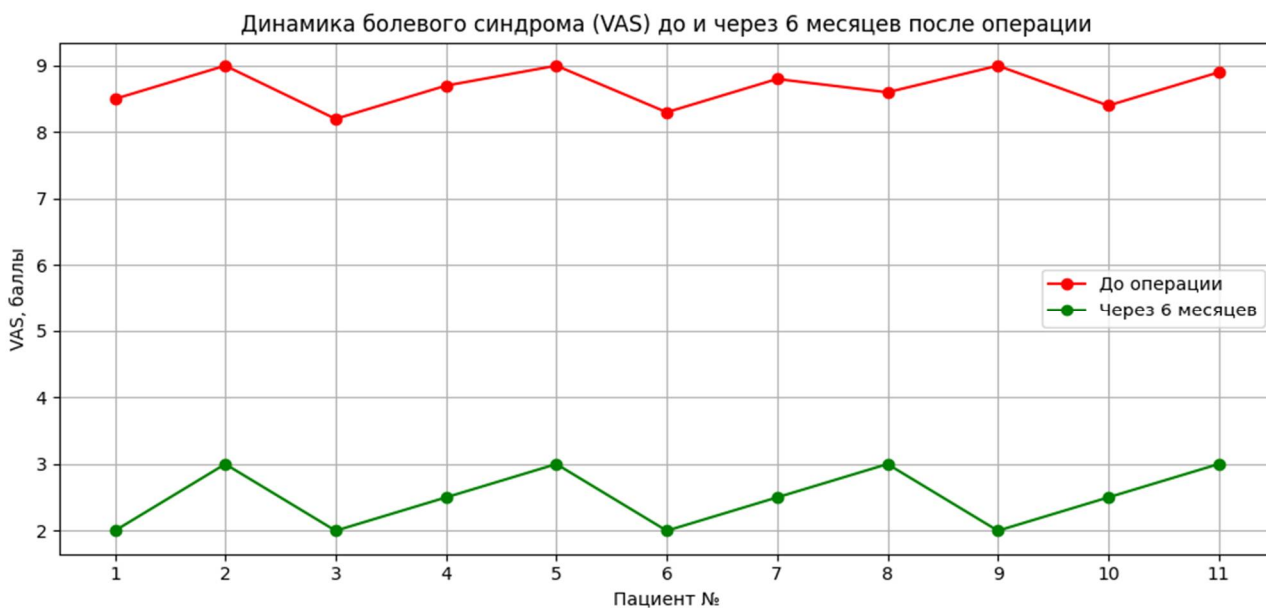


Рисунок 1. Динамика болевого синдрома (VAS)

График демонстрирует выраженное снижение интенсивности боли у всех пациентов. До операции показатели VAS превышали 8 баллов, что соответствовало тяжёлому болевому синдрому. Через 6 месяцев после оперативного вмешательства среднее значение снизилось до 2,5 баллов, что отражает высокую эффективность хирургического лечения и точность установки транспедикулярных винтов по индивидуальному 3D-плану, а свидетельствует о достижении надежной стабилизации пораженных сегментов.

Неврологическая динамика по шкале ASIA, принятая как показатель клинических изменений показало, что в раннем

послеоперационном периоде (14 сутки) динамика была положительной: у 3(27,3%) пострадавших в стадии А отмечен полный регресс чувствительных и двигательных функций (с восстановлением силы мышц  $\leq$  3-4 баллов), с переходом в стадию D, у 2(18,2%) больных со сложными травмами удалось сохранить стабильный статус без ухудшений, а у 6(54,5%) пациентов зафиксирован подъем на одну и более ступеней по оценочной шкале.

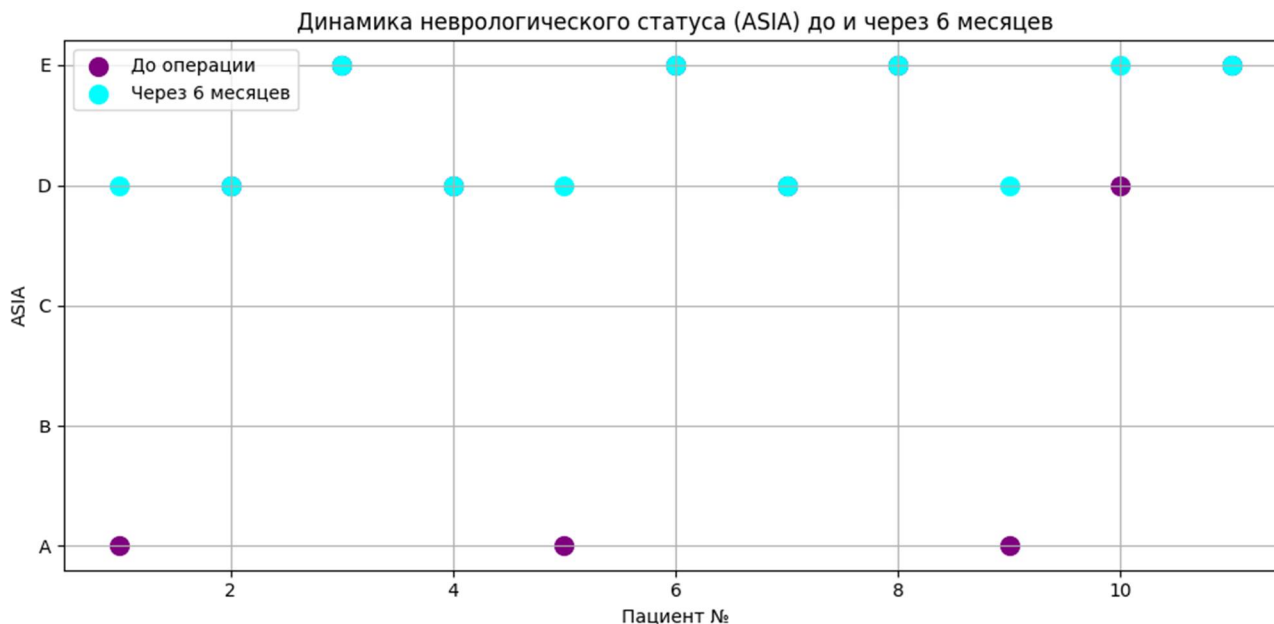


Рисунок 2. Динамика неврологического статуса (ASIA)

Динамика неврологических проявлений через 6 месяцев показал (рис.2), что после операции в целом наблюдалось улучшение у 5(45,5%) пациентов неврологический статус по ASIA имел D – степень, у остальных 6(54,5%) пациентов неврологический статус был оценен как E - степень.

Это подтверждает, что предоперационное 3D-планирование и точная установка винтов способствовали сохранению или улучшению неврологической функции.

Отсутствие интраоперационных осложнений и необходимости в повторных операциях подтверждает гипотезу о том, что персонализированное планирование является надежным инструментом улучшения исходов лечения при повреждениях груднопоясничного перехода.

Параллельно с этим в послеоперационном периоде отмечалось значительное восстановление качества жизни, что переводит пациентов из категории «серьезного ограничения жизнедеятельности» в категорию «минимальных нарушений».

3. Динамика функциональной активности представлена в рисунке

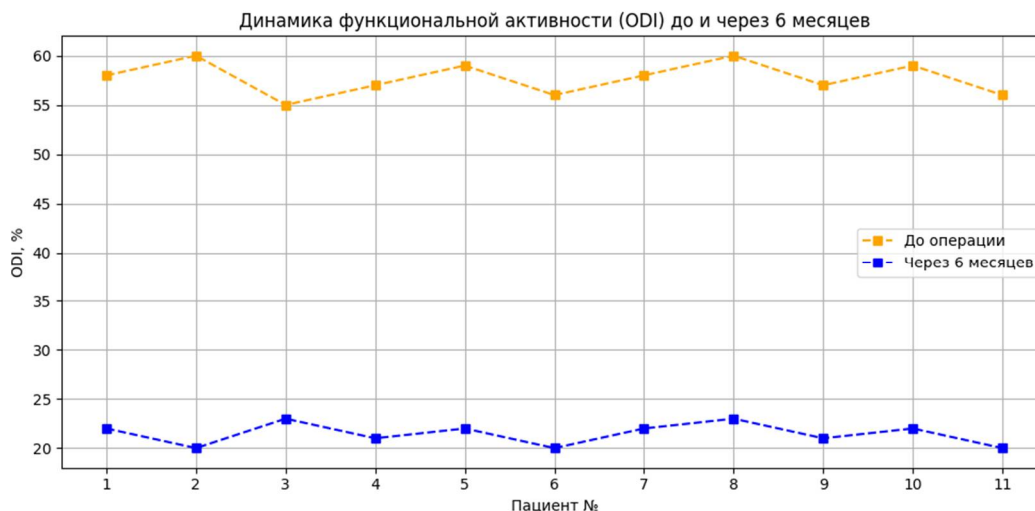


Рисунок 3. Динамика функциональной активности (ODI)

График показывает снижение средних показателей модифицированного индекса Освестри (ODI) с 58% до 22% через 6 месяцев после операции. Снижение ODI свидетельствует о значительном улучшении функциональной активности пациентов и восстановлении качества жизни после стабилизирующего вмешательства.

**Обсуждение: Сравнение с традиционными методами.** В классической задней ТПФ без использования 3D-планирования риск перфорации педикулы и смещения винтов варьирует от 10% до 25% в зависимости от уровня поражения и опыта хирурга [3, 4].

Внедрение 3D-планирования позволяет снизить частоту малпозиции транспедикулярных винтов до менее 5%, что сопоставимо с данными мировой литературы, где точность установки при использовании индивидуальных навигационных шаблонов достигает 94–98% [2, 10]. Кроме того, возможность предоперационной оценки оптимальных углов наклона и точек входа для винтов способствует снижению травматизации мягких тканей и уменьшению интраоперационной кровопотери, особенно при сложных компрессионно-взрывных переломах и переломо-вывихах.

Преимущества 3D-моделирования:

- Индивидуализация хирургического плана с учетом анатомических особенностей пациента.
- Визуализация сложных травм и критических стенозов, позволяющая оптимизировать декомпрессию и фиксацию.
- Возможность имитации установки винтов на физическом макете перед операцией, что повышает безопасность вмешательства.
- Сокращение операционного времени и снижение послеоперационных осложнений.

Ограничения метода:

- Необходимость наличия высокоточного МСКТ и оборудования для 3D-печати.
- Дополнительное время на подготовку 3D-модели и планирование.
- Стоимость, которая может быть выше по сравнению с классическими методами.

Тем не менее, учитывая высокую точность установки винтов, уменьшение болевого синдрома и улучшение функциональных показателей, преимущества персонализированных 3D-моделей значительно перевешивают недостатки.

Результаты нашего исследования демонстрируют значительные преимущества использования персонализированных 3D-моделей при хирургическом лечении травматических повреждений грудного отдела позвоночника. В частности, точность установки транспедикулярных винтов по

классификации Gertzbein–Robbins оказалась высокой: 95,5% винтов (Grade A и B) располагались полностью внутри или с минимальной перфорацией педикулы. Это подтверждает, что применение трехмерного предоперационного моделирования позволяет минимизировать риски повреждения нервных и сосудистых структур, что согласуется с данными Ribera-Navarro et al. (2021), Faldini et al. (2022), и 10 Sugawara et al. (2014).

Снижение болевого синдрома по VAS с >8 до 2,5 баллов через 6 месяцев и улучшение функциональной активности по ODI с 58% до 22% отражают клиническую значимость точного предоперационного планирования. Это свидетельствует о том, что точные модели позволяют не только повысить техническую точность установки имплантатов, но и способствуют улучшению качества жизни пациентов за счет минимизации травмы мягких тканей и нервных структур. Подобные положительные результаты также были продемонстрированы в исследованиях Wang et al. (2019), Zhang et al. (2020) и Xu et al. (2021), где применение 3D-печати в хирургии позвоночника ассоциировалось со снижением интраоперационной кровопотери, сокращением времени операции и уменьшением частоты осложнений.

Неврологический статус пациентов также показал положительную динамику: улучшение у 5 пациентов и стабильный статус у остальных 6. Эти данные подтверждают, что ранняя точная стабилизация позвоночника снижает риск прогрессирования неврологического дефицита. Особенно важна возможность предоперационного тестирования траекторий винтов на 3D-макетах, что позволяет выявить потенциальные трудности доступа к операционному полю и скорректировать стратегию установки имплантатов до начала вмешательства.

**Перспективы и рекомендации.** Использование 3D-моделей особенно эффективно при сложных травмах грудного отдела, при мультифрагментных переломах и критическом стенозе позвоночного канала. Рекомендуется внедрение 3D-планирования в клиническую практику как стандарт для пациентов с высокими рисками осложнений. Дальнейшие исследования с увеличенной выборкой и контролем по сравнению с традиционной хирургией позволят точнее оценить статистическую значимость улучшений и экономическую эффективность метода.

**Вывод:** На основании нашего опыта применение персонализированных 3D-моделей при хирургическом лечении переломов грудного отдела позвоночника позволило достичь высокой точности установки транспедикулярных винтов, уменьшить болевой синдром и улучшить функциональные показатели пациентов. Наш опыт подтверждает, что метод особенно эффективен при сложных переломах и критическом

стенозе позвоночного канала, повышая безопасность вмешательства и качество восстановления.

### Список литературы:

1. Denis F. The three-column spine and its significance in the classification of acute thoracolumbar spinal injuries // *Spine*. 1983. Vol. 8(8). P. 817–831. <https://doi.org/10.1097/00007632-198311000-00003>
2. Faldini C, Barile F, Cerasoli T, Ialuna M, Viroli G, Manzetti M, Traversari M, Mazzotti A, Ruffilli A. Accuracy of Patient-Specific 3D-Printed Guides for Pedicle Screw Insertion in Spine Revision Surgery: Results of a Retrospective Study. *Surg Technol Int*. 2022 Nov 15;41:395-401. doi: 10.52198/22.STL41.NS1642.
3. Fehlings MG, Tetreault LA, Wilson JR, Kwon BK, Burns AS, Martin AR, Hawryluk G, Harrop JS. A Clinical Practice Guideline for the Management of Acute Spinal Cord Injury: Introduction, Rationale, and Scope. *Global Spine J*. 2017 Sep;7(3 Suppl):84S-94S. doi: 10.1177/2192568217703387.
4. Gertzbein SD, Robbins SE. Accuracy of pedicular screw placement in vivo. *Spine (Phila Pa 1976)*. 1990 Jan;15(1):11-4. doi: 10.1097/00007632-199001000-00004. PMID: 2326693.
5. Hajnal B, Pokorni AJ, Turbucz M, Bereczki F, Bartos M, Lazary A, Eltes PE. Clinical applications of 3D printing in spine surgery: a systematic review. *Eur Spine J*. 2025 Feb;34(2):454-471. doi: 10.1007/s00586-024-08594-y. Epub 2025 Jan 7.
6. Kuklo T.R., Polly D.W., Owens B.D., Zeidman S.M., Chang A.S., Klemme W.R. Measurement of pedicle morphology in the thoracic spine // *Spine*. 2000. Vol. 25(10). P. 1186–1190. <https://doi.org/10.1097/00007632-200005150-00015>
7. Liu Z, Wang Y, Xu N, et al. Computer design combined with 3D printing template for spinal orthopedics can improve surgical accuracy and correction effect. *Chin J Tissue Eng Res*. 2021;25(12):1826-1830.
8. Mulyadi R, Hutami WD, Suganda KD, Khalisha DF. Risk of neurologic deficit in medially breached pedicle screws assessed by computed tomography: a systematic review. *Asian Spine J*. 2024 Dec;18(6):903-912. doi: 10.31616/asj.2024.0325.
9. Nie H, Niu G, Zhou G, Liu T, Chen H, Li C. [Clinical application of three-dimensional printing technique combined with thoracic pedicle screw track detector in thoracic pedicle screw placement]. *Zhongguo Xiu Fu Chong Jian Wai Ke Za Zhi*. 2021 May 15;35(5):586-592. Chinese. doi: 10.7507/1002-1892.202012016.
10. Panjabi M.M. The stabilizing system of the spine. Part I. Function, dysfunction, adaptation, and enhancement // *Journal of Spinal Disorders*. 1992. Vol. 5(4). P. 383–389. <https://doi.org/10.1097/00002517-199212000-00001>
11. Ribera-Navarro, A., Shenoy, R., Cunningham, G., Vakharia, V., Gibson, A., Moazen, M., & Kalaskar, D. M. (2021). Patient-Specific 3D-Printed Surgical Guides for Pedicle Screw Insertion: Comparison of Different Guide Design Approaches. *Journal of 3D Printing in Medicine*, 5(2), 71–82. <https://doi.org/10.2217/3dp-2021-0002>
12. Sugawara T, Kaneyama S, Higashiyama N, Sumi M. Safe and accurate pedicle screw insertion using patient-specific 3D-printed templates: technical note and clinical results. *Spine Surg Relat Res*. 2019;3(1):11–18. doi:10.22603/ssrr.2018-0012
13. Sugawara T., Kaneyama S., Matsumoto T., Kato Y., Hirose Y., Sumi M., et al. 3D patient-specific drill guide templates for thoracic pedicle screws // *Spine*. 2014. Vol. 39(20). P. E1235–E1241. <https://doi.org/10.1097/BRS.0000000000000512>
14. Tang J, Zhu Z, Sui T, Kong D, Cao X. Position and complications of pedicle screw insertion with or without image-navigation techniques in the thoracolumbar spine: a meta-analysis of comparative studies. *J Biomed Res*. 2014 May;28(3):228-39. doi: 10.7555/JBR.28.20130159.
15. Vaccaro A.R., Rihn J.A., Anderson D.G., Patel A.A., Sasso R.C., Hilibrand A.S. Surgical management of thoracolumbar spine fractures // *Journal of the American Academy of Orthopaedic Surgeons*. 2013. Vol. 21(8). P. 471–482. <https://doi.org/10.5435/JAAOS-21-08-471>
16. Wang L, et al. Application of 3D-printed navigation templates in the treatment of atlantoaxial instability. *Sci Rep*. 2019;9(1):17112.
17. Zhang G, et al. Clinical application of 3D printing technology in the treatment of complex spinal fractures. *J Orthop Surg Res*. 2020;15(1):402.
18. Zileli M, Sharif S, Fornari M. Incidence and Epidemiology of Thoracolumbar Spine Fractures: WFNS Spine Committee Recommendations. *Neurospine*. 2021 Dec;18(4):704-712. doi: 10.14245/ns.2142418.209. Epub 2021 Dec 31.

# ЖУРНАЛ НЕВРОЛОГИИ И НЕЙРОХИРУРГИЧЕСКИХ ИССЛЕДОВАНИЙ

## JOURNAL OF NEUROLOGY AND NEUROSURGERY RESEARCH

**Editorial staff of the journals of [www.tadqiqot.uz](http://www.tadqiqot.uz)**  
Tadqiqot LLC the city of Tashkent,  
Amir Temur Street pr.1, House 2.  
Web: <http://www.tadqiqot.uz/>; Email: [info@tadqiqot.uz](mailto:info@tadqiqot.uz)  
Phone: (+998-94) 404-0000

**Контакт редакций журналов. [www.tadqiqot.uz](http://www.tadqiqot.uz)**  
ООО Тадqiqot город Ташкент,  
улица Амира Темура пр.1, дом-2.  
Web: <http://www.tadqiqot.uz/>; Email: [info@tadqiqot.uz](mailto:info@tadqiqot.uz)  
Тел: (+998-94) 404-0000