

Impact Factor: 4.9

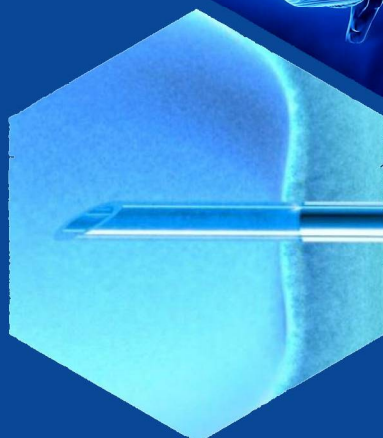
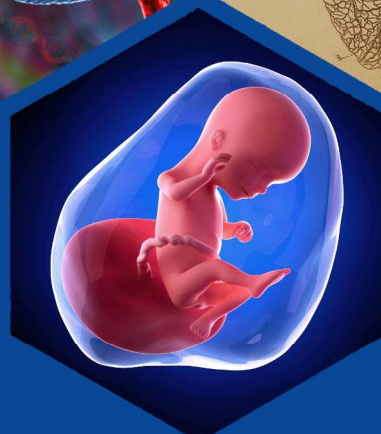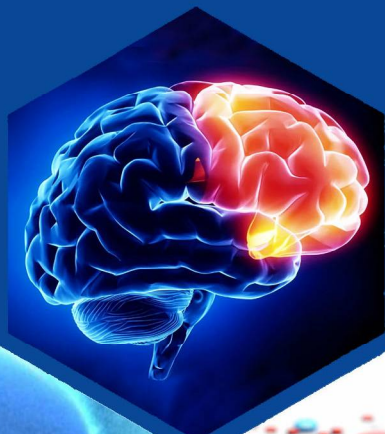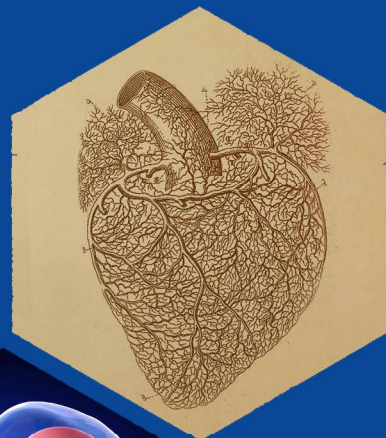
ISSN: 2181-0664

DOI: 10.26739/2181-0664

tadqiqot.uz/uzbek-medikal-journal

UZBEK MEDICAL JOURNAL

Special Issue 4



2021

Бош мухаррир:
Главный редактор:
Chief Editor:

Мадазимов Мадамин Муминович
Ректор Андижанского Государственного
медицинского института, д.м.н., профессор
кафедры факультетской и госпитальной
хирургии

Тахририят раиси:
Председатель редакционной коллегии:
Chairman of the editorial Board:

Алексеев Андрей Анатольевич
Директор ожогового центра НМИЦ хирургии
им. В.Вишневого, главный комбустиолог
Министерства здравоохранения России, д.м.н.,
профессор.

Бош мухаррир ўринбосари:
Заместитель главного редактора:
Deputy Chief Editor:

Салахитдинов Камалиддин Зухриддинович
доцент, д.м.н. кафедры факультетской и
госпитальной хирургии Андижанского
Государственного медицинского института

Бош мухаррир ўринбосари:
Заместитель главного редактора:
Deputy Chief Editor:

Хегай Любовь Николаевна
доцент, к.м.н., начальник отдела по координации
деятельности грантов Межвузовской научно-
исследовательской лаборатории Ташкентской
медицинской академии

Маъсул котиб:
Ответственный секретарь:
Executive Secretary:

Досина Маргарита Олеговна
в.н.с. ГНУ "Институт физиологии Национальной
академии наук Беларуси", к.б.н., председатель
Совета молодых ученых Отделения медицинских
наук НАН Беларуси

Маъсул котиб:
Ответственный секретарь:
Executive Secretary:

Ниязова Зебинисо Анваровна
базовый докторант кафедры офтальмологии,
детской офтальмологии Ташкентского
педиатрического медицинского института

Ўзбек тиббиёт журнали тахририй маслахат кенгаши
редакционный совет Узбекский медицинский журнал
Editorial Board of the Uzbek medical journal

Хужамбердиев Мамазоир Ахмедович
д.м.н., профессор кафедры госпитальной терапии Андижанского
Государственного медицинского института

Привалова Ирина Леонидовна
д.б.н., профессор кафедры нормальной физиологии Курского государственного медицинского университета,
заведующая лабораторией физиологии висцеральных систем НИИ физиологии (Курск)

Гаврилова Елена Анатольевна
д.м.н., профессор, заведующая кафедрой лечебной физкультуры и спортивной медицины Северо-западного
государственного медицинского университета им. И.И. Мечникова (Санкт-Петербург)

Чурганов Олег Анатольевич
д.п.н., профессор кафедры ЛФК и спортивной медицины Северо-Западного государственного
медицинского университета им. И.И. Мечникова (Санкт-Петербург)

Салахитдинов Зухриддин Салахитдинович
д.м.н., профессор, заведующий кафедрой ВОП №1, Андижанского государственного медицинского института

Рябчиков Денис Анатольевич
д.м.н., в.н.с. онкологического отделения хирургических методов лечения ФГБУ "НМИЦ
онкологии им. Н.Н. Блохина" Минздрава России

Гулямов Суръат Саидвалиевич
д.м.н., профессор кафедры оториноларингологии, детской оториноларингологии, стоматологии
Ташкентского педиатрического медицинского института

Тереза Магалхайз
профессор, заведующая кафедрой Судебной медицины государственного университета Порту (Португалия)

Юлдашев Илхом Рузиевич
д.м.н., профессор, заведующий кафедрой Аллергологии, иммунологии, микробиологии
Ташкентского педиатрического медицинского института

Хамраев Абдурашид Журакулович
д.м.н., профессор кафедры госпитальной детской хирургии, Ташкентского педиатрического медицинского института

Редакционная коллегия:

Эрматов Низом Жумакулович
д.м.н., доцент, заведующий кафедрой гигиены детей и подростков и гигиены питания Ташкентской медицинской академии

Рузиев Шерзод Ибодуллаевич
д.м.н., доцент кафедры судебной медицины и медицинского права Ташкентского педиатрического медицинского института

Бабич Светлана Михайловна
доцент, заведующая кафедрой социальной гигиены Андижанского государственного медицинского института

Сабирова Рихси Абдукадировна
д.м.н., профессор кафедры медицинской и биологической химии Ташкентской медицинской академии

Цеомашко Наталья Евгеньевна
д.б.н, с.н.с., заведующая отделом медико-генетических исследований МНИЛ Ташкентской медицинской академии

Хамраева Лола Салимовна
доцент, к.м.н. кафедры офтальмологии, детской офтальмологии Ташкентского педиатрического медицинского института

Усманходжаева Адиба Амирсаидовна
доцент, к.м.н., заведующая кафедрой Народной медицины, реабилитологии и физической культуры Ташкентской медицинской академии

Шарипова Фарида Камильевна
к.м.н., доцент кафедры психиатрии, наркологии и детской психиатрии, медицинской психологии, психотерапии Ташкентского педиатрического медицинского института

Бузруков Батир Тулкунович
д.м.н., профессор, заведующий кафедрой офтальмологии, детской офтальмологии Ташкентского педиатрического медицинского института

Туйчиев Галибжан Урмонжонович
к.м.н., доцент, заведующий кафедрой детской хирургии, детской анестезиологии-реаниматологии с курсом офтальмологии и стоматологии факультета усовершенствования и переподготовки врачей АГМИ

Маматхужаева Гулнора Нажмитдиновна
доцент, к.м.н. кафедры Офтальмологии Андижанского Государственного медицинского института

Каримова Зиёда Кушбаевна
доцент, к.м.н. кафедры Аллергологии, клинической иммунологии, микробиологии Ташкентского педиатрического медицинского института

Саидходжаева Саида Набиевна
доцент, Phd кафедры неврологии, детской неврологии и медицинской генетики Ташкентского педиатрического медицинского института

Зуфарова Зухра Хабибуллаевна
доцент, к.ф.н. кафедры промышленной технологии лекарственных средств Ташкентского фармацевтического института

Алимова Дурдона Дильмуратовна
PhD кафедры оториноларингологии, детской оториноларингологии, детской стоматологии Ташкентского педиатрического медицинского института

Page Maker | Верстка | Сахифаловчи: Хуршид Мирзахмедов

Контакт редакций журналов. www.tadqiqot.uz
ООО Tadqiqot город Ташкент,
улица Амира Темура пр.1, дом-2.
Web: <http://www.tadqiqot.uz/>; Email: info@tadqiqot.uz
Тел: (+998-94) 404-0000

Editorial staff of the journals of www.tadqiqot.uz
Tadqiqot LLC the city of Tashkent,
Amir Temur Street pr.1, House 2.
Web: <http://www.tadqiqot.uz/>; Email: info@tadqiqot.uz
Phone: (+998-94) 404-0000

МУНДАРИЖА / СОДЕРЖАНИЕ / CONTENT

1. Kenjaev M.L., Babaeva M.M., Ahmedov L.A. IMPROVEMENT OF TREATMENT OF ARRHYTHMIA IN PATIENTS WITH ACUTE CORONARY SYNDROME.....	5
2. Yuldasheva N. A., Khabibova Z.N. DENTAL EXAMINATIONS OF PREGNANT WOMEN.....	10
3. Juraev B.N., Khalmatova M.A., Ksembaev S.S. MODERN TREATMENT AND USE OF KINESIOTYPES IN ODONTOGENIC INFLAMMATORY DISEASES.....	15
4. Kamilov Kh.M., Kasimova M.S., Khamraeva G.Kh., Saidazimova M.A., Saidalieva N.M. DIAGNOSTIC ASPECTS OF OPTICAL NEUROPATHIES OF DIFFERENT GENESIS.....	22
5. Jumaev M.Y., Tilyasheykhov M.N. MULTI-FACTORIAL ANALYSIS OF THE INTENSITY OF EXUDATE ACCUMULATION IN THE PLEURAL CAVITY.....	27
6. Negmatova G.Sh., Togaeva G.S., Davranova A.D., Azimbegova S.N. CRITERIA FOR PHYSICAL AND SEXUAL DEVELOPMENT IN GIRLS WITH THYROID DISEASES.....	32
7. Kamilov Kh.M., Khamraeva G.Kh., Saidalieva N.M., Saidazimova M.A. MODERN ASPECTS OF DIAGNOSIS AND TREATMENT OF CONCOMITANT STRABISMUS IN CHILDREN.....	37
8. Soatov T.S., Majidova Y.N., Saidova D.P. CLINICAL AND NEUROLOGICAL FEATURES IN ALZHEIMER'S DISEASE.....	42
9. Safarov M.T., Aripova N.B., Alimova U.B. COMPARATIVE EVALUATION OF DIFFERENT METHODS OF FIXING DENTURES ON DENTAL IMPLANTS.....	46

ЎЗБЕК ТИББИЁТ ЖУРНАЛИ УЗБЕКСКИЙ МЕДИЦИНСКИЙ ЖУРНАЛ UZBEK MEDICAL JOURNAL

Kamilov Khalidjan Mahamadjanovich,

Doctor of Medical Sciences,
Center for the Development of Professional
Qualifications of Medical Workers,
Head of Department of Ophthalmology

Kasimova Munirakhon Sadikzhanovna,

Doctor of Medical Sciences,
Vice-Director of Center for the Development of Professional
Qualifications of Medical Workers,
Professor of the Department of Ophthalmology

Khamraeva Gavkhar Khusanovna,

Doctor of Medical Science, Center for the Development
of Professional Qualifications of Medical Workers,
Department of Ophthalmology.

e-mail: gavhar08021982@mail.ru


Saidazimova Mukhlisa Abdugapparovna,

Resident physician of the Republican
Clinical Ophthalmological Hospital

Saidalieva Nodira Mahamatovna,

Resident physician of the Republican
Clinical Ophthalmological Hospital

DIAGNOSTIC ASPECTS OF OPTICAL NEUROPATHIES OF DIFFERENT GENESIS

 <http://dx.doi.org/10.26739/2181-0664-2021-SI-4-4>

ABSTRACT

Optic neuropathy (ON) is one of the main causes of blindness and visual impairment so the studying this problem is one of the most important tasks in ophthalmology. According to the World Health Organization, the spreading of diseases related to the optic nerve (ON) has increased in the last decade. The causes of the optic neuropathy (ON) vary, but in some cases, it can be difficult to identify it. In this regard, the issue of differential diagnosis of the etiology of the optic neuropathies plays a crucial role since early diagnosis and adequate interpretation of the characteristics of pathological lesions of the optic nerve help to increase the effectiveness of the treatment and to prevent irreversible complications due to late and erroneous diagnosis of the disease.

Keywords: Ophthalmology, optic neuropathy, complications, diagnosis, optical coherence tomography (OCT), neuronal damage, systemic diseases, immunological examination, treatment.

Камилов Халиджан Махамаджанович,

доктор медицинских наук,
заведующий кафедрой офтальмологии

Центра развития профессиональной квалификации
медицинских работников

Касимова Мунирахон Садикжановна,

доктор медицинских наук,
профессор кафедры офтальмологии

Центра развития профессиональной квалификации
медицинских работников

Хамраева Гавхар Хусановна,

доктор медицинских наук,
ассистент кафедры офтальмологии

Центра развития профессиональной квалификации
медицинских работников

Саидазимова Мухлиса Абдугаппаровна,

врач ординатор Республиканской клинической
Офтальмологической больницы

Саидалиева Нодира Махаматовна,

врач ординатор Республиканской клинической
Офтальмологической больницы

ДИАГНОСТИЧЕСКИЕ АСПЕКТЫ ОПТИЧЕСКИХ НЕЙРОПАТИЙ РАЗЛИЧНОГО ГЕНЕЗА

АННОТАЦИЯ

Оптическая нейропатия (ОН) является одной из главных причин слепоты и слабовидения, поэтому изучение этой проблемы стоит в ряду важнейших задач в офтальмологии. По данным Всемирной организации здравоохранения, тенденция распространения заболеваний зрительного нерва (ЗН) в последнее десятилетие возрастает. Причины ОН многообразны, их выявление в ряде случаев представляет трудности. В связи с этим актуальным является вопрос дифференциальной диагностики этиологии оптических нейропатий, так как раннее выявление и адекватная трактовка характера патологического поражения ЗН позволяет повысить эффективность лечения и предотвратить тем самым необратимые осложнения, обусловленные поздней и ошибочной диагностикой заболевания.

Ключевые слова: Офтальмология, оптическая нейропатия, осложнения, диагностика, оптическая когерентная томография (ОКТ), повреждение нейронов, системные заболевания, иммунологическое обследование, лечение.

Камилов Халиджан Махамаджанович,

тиббиёт фанлари доктори,

тиббиёт ходимларининг касбий малакасини

ривожлантириш маркази, офтальмология кафедраси мудир

Касимова Мунирахон Садикжановна,

тиббиёт фанлари доктори,

тиббиёт ходимларининг касбий малакасини

ривожлантириш маркази, офтальмология кафедраси профессори

Хамраева Гавхар Хусановна,

тиббиёт фанлари доктори,

тиббиёт ходимларининг касбий малакасини

ривожлантириш маркази, офтальмология кафедраси ассистенти

Саидазимова Мухлиса Абдугаппаровна,

Республика клиник кўз шифохонаси врач ординатори

Саидалиева Нодира Махаматовна,

Республика клиник кўз шифохонаси врач ординатори

ТУРЛИ ХИЛ ГЕНЕЗЛИ ОПТИК НЕЙРОПАТИЯЛАРНИНГ ДИАГНОСТИК АСПЕКТЛАРИ

АННОТАЦИЯ

Оптик нейропатия (ОН) кўрлик ва паст кўришнинг асосий сабабларидан биридир, шунинг учун бу муаммони ўрганиш офтальмологиянинг энг мухим вазифаларидан бири бўлиб ҳисобланади. Жаҳон соғлиқни сақлаш ташкилоти маълумотларига кўра, сўнгги ўн йилликда кўрув нерви касалликларининг тарқалиш тенденцияси ортиб бормоқда. ОН сабаблари хилма-хилдир, баъзи ҳолларда уларни аниқлаш мушкул. Шу муносабат билан оптик нейропатияларнинг этиологиясини таққослама ташхислаш масаласи долзарбдир, чунки кўрув нерви патологик жараёнларининг табиатини эрта аниқлаш ва тўғри талқин қилиш даволаш самарадорлигини ошириши ва шу билан кеч ва нотўғри даволаш натижасида келиб чиқадиган асоратларни олдини олишга ёрдам беради.

Калит сўзлар: Офтальмология, оптик нейропатия, асоратлар, ташхислаш, оптик когерент томография(ОКТ), нейронлар шикастланиши, тизимли касалликлар, иммунологик текширув, даволаш.

Introduction.

Optic neuropathy (ON) is one of the main causes of blindness and visual impairment so the studying this problem is one of the most important tasks in ophthalmology. According to the World Health Organization, the spreading of diseases related to the optic nerve has increased in the last decade. The causes of the optic neuropathy (ON) vary, but in some cases, it can be difficult to identify it. In this regard, the issue of differential diagnosis of the etiology of the optic neuropathies plays a crucial role since early diagnosis and adequate interpretation of the characteristics of pathological lesions of the optic nerve help to increase the effectiveness of the treatment and to prevent irreversible complications due to late and erroneous diagnosis of the disease [1, 4].

Ophthalmoscopic imaging of the optic nerve can be difficult and limited due to its intraocular part and instrumental diagnostic methods become very effective which allow localizing and assessing pathognomonic morphofunctional changes in neurophthalmology [5].

In Uzbekistan a great deal of scientific research has been carried out on the diagnosis of optic nerve disorders and retina, for instance, methods for early diagnosis and treatment of optic nerve disorders have been developed (Kamilov Kh.M., 1988), the specificity of changes in the optic nerve in ischemic and congenital anomalies has been determined (Kasimova M.S., 2009; Zakirkhodzhaev R.A., 2018) and modern methods of diagnosing the changes in retina in macular degeneration and diabetes mellitus have been researched (Yusupov A.F., 2018; Djamalova Sh.A., 2018) [3, 4, 9].

Complex examination of patients with optic nerve consists of visometry, colour perimetry, static perimetry, refractometry, biomicroscopy, ophthalmoscopy, visual evoked potentials (VEP), optical coherence tomography (OCT) and neuroimaging methods [13].

In the last decade new technologies have been developed and implemented into ophthalmological practice which provides a quantitative and qualitative assessment of the morphofunctional features of the optic nerve disc, layers of retinal nerve fibers, inner and outer layers of the central retinal zone (Yu.S. Astakhov et al., 2007; AA Shpak, 2014; S. Gonus, et al., 2013; TR Hedges, et al., 2008; J. Pasol, 2011).

Spectral OCT plays an importance role from the point of view of the possibility of simultaneous assessment of the parameters of the retina and optic nerve. According to literature sources, OCT (optical coherence tomography) reflects the structure of the retinal nerve fiber layer (RNFL) which is formed from the axons of ganglion cells. They are not covered by the myelin sheath and are ideal structural objects for investigating the process of axonal degeneration. Consequently, OCT of the retina plays a crucial role in comparing the state of the visual functions of the eye with the structural changes in the retina [6, 7].

Optical coherence tomography with the function of angiography (OCT-A) enables to visualize the capillary network of the retina and optic nerve, determines the density of blood vessels

and identifies the zones of hypoperfusion which is practical in the early diagnosis of microcirculatory changes in patients with optic neuropathies [2, 7].

A number of foreign researchers have identified a decrease in perfusion, neuronal damage, endotheliopathy and other cerebral microcirculatory changes in patients with optic nerve (Di Penta A. 2013, D'Haeseleer M. 2015, Stilund M. 2015, Doğan Ü. 2019). Color Doppler and fluorescence angiography revealed hemodynamic disturbances in orbital blood flow and a decrease in blood flow velocity in arterioles and retinal venules due to optic nerve (Modrzejewska 2014, Teussink M.M 2015).

The emergence of a new method based on diffusion-weighted magnetic resonance imaging (DWI or DW-MRI) prompted native and foreign researchers to actively research its capabilities in assessing the microstructural properties of the white matter of the brain [10].

According to investigations carried out by foreign scientists, a number of scientific results have been obtained, for example, the role of diffusion-weighted MRI in the diagnosis of changes in the substance of the brain at the microstructural level which is not usually visible on traditional MR tractograms has been determined (Jenkins T.M. et al., 2010, the important role of researching MR-tractography in the diagnosis of damage to the visual pathways in optic nerve of demyelinating etiology was identified (Zayed N.M. et al., 2010) and vivo biomarkers of axonal destruction and demyelination in optic nerve has been thoroughly studied (Trip S.A., Schlottmann P.G., Jones S.J., 2007, Kasimova M.S., Hamraeva G.Kh., 2021) [6, 11].

The study of visual evoked potentials (VEP) is one of the electrophysiological methods for the diagnosis of optic nerve disorders. The following method provides data on the functional state of neurons and the myelin sheath of the visual pathway. The research of the VEP enables to track the conduction of nerve impulses along the visual pathways starting from the ganglion cells of the retina through the optic tract and Graziote radiation to the cortical regions [13].

Improvements in traditional methods of examining the visual functions (perimetry, ERG, VEP) help to identify and differentiate the optic nerve and clarify the topical diagnosis of the lesion. The implementation of ultrasound diagnostic methods into ophthalmological practice (B-scanning of the eye and orbit, ultrasound of the eye and orbit in 3D mode, examination of the eye blood flow in the CDC mode), computed tomography and MRI made it possible to visualize the components of the anterior visual pathway, assess the blood flow of the eye and enhance the accuracy diagnostics in case of optic nerve disorders [12, 14].

In the meantime, it has become possible for an earlier differentiation of various types of optic nerve disorders associated with immune, genetic, systemic and infectious diseases owing to the greater availability of high-level laboratory research methods in recent years.

To study the pathogenesis of eye-lesion and prevent damage to it other research methods are being developed. One of these methods is to determine antibodies to the tissues of the eye. Particularly, a similar technique was used by A.M. Nabiev [8] in diagnosing angle-closure glaucoma in 2007, in inflammatory diseases of the optic nerve by Kh.M. Kamilov and others and in predicting the nature of the course of optic nerve disorders in children by V.V. Egorov and G.P. Smolyakova. The suggested method enables us to develop a reliable method for diagnose the pathology of malignant neoplasms of the vision impairment at the early stage in order to conduct timely pathogenetical treatment and preserve its visual functions [4].

However, it is necessary to determine the informativity and worthiness of each method for optic nerve of various geneses and to develop an algorithm for examining patients in this category in order to effectively use the obtained diagnostic characters. There is not information on the comprehensive assessment and systematization of these diagnostic techniques for non-glaucomatous optic nerve (R. Behbehani, 2007; S. Prasad, et al., 2010, S.W. Chan, 2007).

Conclusion.

A comprehensive analysis of the necessary clinical indicators, the results of morphofunctional, electrophysiological, laboratory, immunological and radial examination make it possible to identify, comprehensively assess optic nerve disorders, differentiate the genesis of optic nerve, establish the features and specificity the changes in optic nerve and make a medical prognosis

of both the development of the disease and the effectiveness of treatment on the basis of analyzing this data.

Reference:

1. Andrusyakova E.P., Safonenko A.Yu., Ioyleva E.E. Issues of neurodegeneration and demyelination in multiple sclerosis according to optical coherence tomography // Practical medicine. – 2018.- т.16. - № 4. - pp 149-152.
2. Andryukhina O.M. Condition and monitoring of stereometric characteristics of the structures of the posterior segment of the eye in optic neuropathy in patients with multiple sclerosis//Abstract. Moscow, 2020. – p 24.
3. Kamilov Kh.M., Kasimova M.S., Babakhanova D.M. Anatomy and research methods of the optic disc// Methodical recommendations. – Science and technologies. - Tashkent, 2006. p16.
4. Kamilov Kh.M., Kasimova M.S., Khamraeva G.Kh. Clinics, diagnosis and treatment of inflammatory diseases of the optic nerve // Abstract. Uzbekistan, 2019. p 160.
5. Kasimova M.S. An integrated approach to the diagnosis and treatment of acute ischemic neuropathies of the optic nerve. Abstract of the thesis. diss. ... Doctor of Medical Sciences - Tashkent. - 2009. - p. 39.
6. Kasimova M.S., Khamraeva G.Kh. Modern methods of diagnosing the changes in the organ of vision in multiple sclerosis // Problems of Biology and Medicine. Samarkand, 2020. - №6. pp 51-54.
7. Krivosheeva M.S. Spectral optical coherence tomography in diagnosing the visual impairment in patients with multiple sclerosis // Teaching aid. - 2018. p 26.
8. A.M. Nabiev Clinical and immunobiochemical substantiation of diagnosis and monitoring of Angle-Closure Glaucoma .: Dissertation. Doctor of Medical Sciences - Moscow, 2007. pp128-139.
9. Yusupov A.F., Mukhanov Sh.A., Atazhanova Sh.R. Assessment of violations of retinal electrogenesis in non-exudative age-related macular degeneration // Clinical Medicine. – 2020. pp 105-111.
10. Abdelgawad, M., Reda M. et all. Diffusion tensor MR fiber tractography in assessment of inflammatory processes and neoplasms of the cervical cord// Radiol. Nucl. Med. – 2017. - №48. pp 431-437.
10. Enas E. et al. Magnetic resonance spectroscopy of normal appearing white matter in early relapsing-remitting multiple sclerosis // Z.U.M.J. – 2018. – V. 24. -№3. pp 200-207.
12. Kupersmith M.J., Garvin M.K., Wang J.K. et al. Retinal ganglion cell layer thinning within one month of presentation for optic neuritis // Mult Scler. – 2016. - V.22. pp 641–648.
13. Khamraeva G.H., Kamilov H.M., Kasimova M.S. Diagnostic Value of the Visual Evoked Potential Investigation in Optic Neuritis // International Journal of Biomedicine. – New York, 2015. – Vol. 3. – Issue 2. p147-150. Impact Factor – 0.654.
14. Kasimova M.S., Khamraeva G.H. Status of Morphometric Parameters of the Fundus in Optic Neuritis Due to Devic's Neuromyelitis Optica // American Journal of Medicine and Medical Sciences. – New York, 2020. – Vol. 10. – Issue 10. – P.826-832. DOI: 10.5923/j.ajmms.20201010.20

**ЎЗБЕК ТИББИЁТ
ЖУРНАЛИ**

**УЗБЕКСКИЙ МЕДИЦИНСКИЙ
ЖУРНАЛ**

**UZBEK MEDICAL
JOURNAL**

№SI-4 (2021)

Editorial staff of the journals of www.tadqiqot.uz

Tadqiqot LLC the city of Tashkent,
Amir Temur Street pr.1, House 2.

Web: <http://www.tadqiqot.uz/>; Email: info@tadqiqot.uz
Phone: (+998-94) 404-0000

Контакт редакций журналов. www.tadqiqot.uz

ООО Тадqiqот город Ташкент,
улица Амира Темура пр.1, дом-2.

Web: <http://www.tadqiqot.uz/>; Email: info@tadqiqot.uz
Тел: (+998-94) 404-0000